UEBER DEFORMIERUNG DER KIEFER DURCH ORTHOPAEDISCHE APPARATE BEI SPONDYLITISBEHANDLUNG UND PRODROMALE ANZEICHEN DER DEFORMATION

INAUGURALDISSERTATION

ZUR ERLANGUNG
DER DOKTORWÜRDE DER ZAHNHEILKUNDE
DER HOHEN MEDIZINISCHEN FAKULTÄT DER
UNIVERSITÄT BASEL

VORGELEGT VON

DR. MED. MAX ARNOLD
ARZT UND ZAHNARZT / VON WILDEGG (AARGAU)

UEBER DEFORMIERUNG DER KIEFER DURCH ORTHOPAEDISCHE APPARATE BEI SPONDYLITISBEHANDLUNG UND PRODROMALE ANZEICHEN DER DEFORMATION

INAUGURALDISSERTATION

ZUR ERLANGUNG
DER DOKTORWÜRDE DER ZAHNHEILKUNDE
DER HOHEN MEDIZINISCHEN FAKULTÄT DER
UNIVERSITÄT BASEL

VORGELEGT VON

DR. MED. MAX ARNOLD
ARZT UND ZAHNARZT / VON WILLISAU (LUZERN)

ZÜRICH • BUCHDRUCKEREI ASCHMANN & SCHELLER • 1927

VON DER

MEDIZINISCHEN FAKULTÄT BASEL GENEHMIGT

AUF ANTRAG VON

PROF. E. WIELAND

MEINER LIEBEN MUTTER UND SCHWESTER

Über Deformierung der Kiefer durch orthopädische Apparate bei Spondylitis-Behandlung und prodromale Anzeichen der Deformation

Herr Privatdozent Dr. Preiswerk in Basel stellte mir kurz vor seinem Ableben eine zwölfjährige Patientin mit einer Kieferdeformität vor, die wegen einer Spondylitis mit Korsett und Kopfstützapparat behandelt worden war.

Die Patientin zeigte ein auffälliges Ektropion und Entropion des Ober- bzw. des Unterkiefers. Ich benütze die Bezeichnungen von Eiselsberg und Werndorff *). Sie sind allgemein und beziehen sich nicht nur auf einzelne Partien des Kiefers, die Anlass zu falschen Vorstellungen geben. Eine Kieferdeformität aus obiger Ursache war sowohl Dr. Preiswerk, der die erfolgreiche Regulierung vornahm, als auch andern klinischen Kreisen der Universität noch nicht vorgekommen. Die Literatur darüber ist äusserst spärlich, es gelang mir aber dann einige analoge Fälle von ausländischen Spitälern, die in einigen Zeitschriften über chirurgische Kriegserfahrungen beschrieben wurden, aufzufinden. Auf Wunsch von Herrn Dr. Preiswerk bringe ich den Fall Düring als Kopie der Krankengeschichte im Kinderspital Basel und füge die übrigen Fälle zur kritischen Beurteilung des ersten Falles bei und werde versuchen, einesteils einen Kausalzusammenhang der Deformität mit dem orthopädischen Mechanismus bei Spondylitis-Behandlung nachzuweisen; ferner Beziehungen zu finden zwischen prodromalen Krankheitszeichen in bezug auf eine beginnende Deformität.

*) Bundström, Axel F. — A contribution to the discussion concerning the nature of distoclusion. (Ein Beitrag zur Frage der Distokklusion.) — The Dental Cosmos 1925, Bd. 67, S. 956.

Die Klassifizierung einer Malokklusion kann erfolgen entweder nach Momenten, die durch Entwicklungsstörungen oder nach solchen, die durch lokale Störungen verursacht sind. Opisthognatismus, Progenie, offener Biss gehören zur ersten Gruppe, Distokklusion, okklusale Kontraktion des obern Bogens zur letztern Gruppe. Ein neuer hier eingeführter Ausdruck ist Distokklusion. Darunter ist zu verstehen eine dento-faciale Deformität, charakterisiert durch eine distale oder posteriore Beziehung des Mandibularbogens zum Maxillarbogen, aber ohne extreme Malformation der Kiefer (Lischer).

Es wird sich im folgenden nicht darum handeln darzutun, dass eine Deformität eingetreten ist, wenn der Patient schon grosse anatomische Veränderungen zeigt, besonders Kaustörungen oder gar, dass der behandelnde Arzt die äussern Zeichen einer Veränderung wahrnimmt, sondern ich möchte an Hand von Vergleichen normaler und pathologischer Okklusion der Zähne zeigen, dass Veränderungen schon in ihrem frühesten Stadium durch Kontrolle in kurzen Intervallen erkannt werden können, ferner möchte ich auf die Möglichkeit hinweisen, dass schon vor einer ausgesprochenen Deformität, ihr Beginn durch Vorzeichen erkannt werden kann.

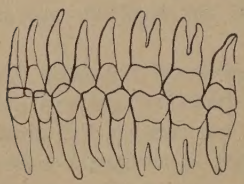

Fig. 1

Die folgende Darstellung der normalen Okklusionsverhältnisse lehnt sich an die Anatomie von Müllreiter an. Ebenso sind die Figuren aus dem Lehrbuch Müllreiters kopiert.

Die Molar- und Praemolar-Zähne stossen mehr oder weniger senkrecht aufeinander. Die Eck- und Schneidezähne beissen übereinander, derart, dass die Kanten der obern Schneide- und Eckzähne über jene der untern vorlagern, und sich die entsprechenden Flächen aneinanderlegen. Die obern Molaren und Praemolaren greifen mit ihren Höckern auch ineinander, dabei greifen die Wangenhügel der obern über diejenigen der untern hinaus. (Siehe nebenstehend Fig. 2.)

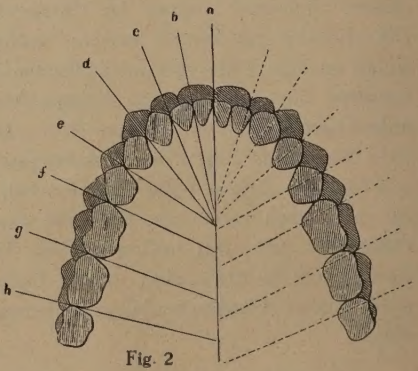

Fig. 2

Weinberger ist der Ansicht, dass die Distokklusion auf Grund der verschiedenen Grösse der Kiefer entsteht. Er führt sie auf einen Mikrogranthismus und nicht einfach auf eine Verschiebung des Unterkiefers in posteriore Richtung zurück. Nach der Entwicklungsmechanik (Roux) ist die Grösse des Unterkiefers abhängig von zwei Faktoren, präfunktionellen und funktionellen. Wenn die präfunktionale Komponente sehr gering ist, so wird es auch durch orthodontische Massnahmen schwer gelingen, den Kiefer auf seine normale Grösse zu bringen.

Sind dagegen funktionelle Momente ausschlaggebend, so wird es leichter möglich sein, gesunde Verhältnisse zu schaffen.

Die weitern Formenverhältnisse sind aus den Figuren ersichtlich und werden, wenn nötig, im übrigen Text hervorgehoben.

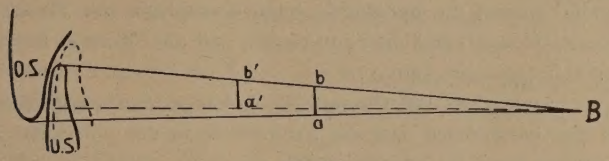

Fig. 3

Figur 3 demonstriert eine Profilaufnahme des normalen Ueberbisses.

Der Unterkiefer umschliesst aussen wie ein Rahmen eine kompakte Knochenmasse, die das Spongiosanetz umfasst. Die einzelnen Spongiosabälkchen lagern meist wagrecht und zwar in den basalen Abschnitten weitmaschiger, als in dem auffallend regelmässig gruppierten Bereich des Alveolarfortsatzes. Die gesamte Ausdehnung des Balkensystems ist systematisch geordnet. Im vordern Teil des Unterkiefers umfasst die Kortikalis stets die labiale und linguale Wurzelfläche, während intraalveolar, also zwischen den Wurzeln, spongiöse Substanz auftritt. Die Bälkchen sind meist der grösstmöglichsten Ausdehnung entsprechend, radiär um die Zahnwurzel gerichtet.

Der gesamte Aufbau der Struktur des Alveolarkeims zeigt somit nach Walkoff, die vollendetste Konstruktur: bei minimalem Material maximalste Leistung. Für den pathologisch-anatomischen Teil des Materials füge ich die typischen Fälle der Literatur an, ohne dabei vorerst eine eigene Meinung zu äussern.

Der erste Fall, den ich selbst beobachtete, soll leitenden Charakter haben, die andern Fälle bringe ich in Auszügen. Die letzteren stellen, entsprechend den Original-Abhandlungen, nur Diagnose und Therapie dar, was Prophylaxe anbelangt, hat sie nur Bezug auf die Technik des Extensionsmechanismus. Ueber das Verhalten des Organismus vor Eintritt der Deformität erhalten wir keinen Aufschluss und keine Anregung.

11jähriges Mädchen.

Eintritt ins Spital 4. April 1918 mit Erscheinungen einer Kompressionsmyelitis bei plötzlich aufgetretenem Gibbus des obersten Abschnitts der Brustwirbelsäule infolge Spondylitis tuberculosa, mit schmerzhafter Gesichtssteifigkeit « Occipitalneuralgie ».

5. April 1918. Extension mittelst Heftpflaster an beiden Beinen und Glisson'sche Schlinge am Kopf mit sukzessiver Steigerung der Belastung, worauf die bestehende totale Paraplegie mit Blasen- und Mastdarmlähmung allmählich zurückgeht und die Patientin ihre Beine wieder aktiv bewegen kann.

19. August 1918. Die Glisson'sche Schlinge wird weggelassen, da durch den beständigen Zug die Schneidezähne der Oberkiefer stark nach aussen gedrückt worden sind.

14. September 1918. Die Zähne stehen nicht mehr so stark nach aussen.

26. Dezember 1918. Die Zähne wieder in normaler Stellung.

20. März 1919 bis 10. Dezember 1919 trägt Patient das erste grosse Gipskorsett nach Calot mit Kinn und Kopfstütze; während des ersten Korsetts keine Klage, Appetit gut.

20. Januar 1920 bis 4. November 1920. Zweites Korsett. Schon seit dem zweiten Korsett hat Patient Mühe beim Essen; wegen Nichtaufeinanderpassen der Zähne. Bei diesem sollen die Kinnstützen reichlich hoch an den Rand des Unterkiefers und dessen Vorderfläche angepasst gewesen sein. Nach Entfernung desselben ist dann von dem Arzte eine Horizontaldistanz von 18 mm (bei geschlossenem Unterkiefer) der beiden Zahnreihen vorn in der Medianlinie gemessen worden.

Im Status wird über die Patientin folgendes gesagt: Mageres Mädchen, Haut fettig anzufühlen. An der Stirne ein leichtes Oedem, über beiden Darmbeinkämmen etwa 2 bis 5 cm lange, unregelmässig begrenzte Pigmentationen, durch das Aufsitzen des Gipskorsetts, Fettpolster gering. Patientin geht frei umher und mit Ausnahme des leichten Gibbus in der Höhe der ersten Brustwirbel ist von der schweren Paraplegie objektiv und subjektiv nichts mehr zu bemerken.

Lymphdrüsen: Ohne Besonderheit.

Skelett: Durch die magere Haut deutlich abgehoben.

Thorax: Kyphose im Bereiche der oberen Brustwirbelsäule. Form des Thorax ohne Besonderheiten. Kompensatorische Lordose der untern Brustwirbelsäule und der Lendenwirbelsäule. Die Wirbelsäule wird steif gehalten.

Kiefer: Der Unterkiefer reicht in der Medianlinie 18 mm weit hinter die Zahnreihe des Oberkiefers. Infolgedessen ist das Essen erschwert, das Kauen nur in den hintern Partien möglich. Die Dental-

laute werden fehlerhaft ausgesprochen. Die Verschiebung ist aber nicht nur von vorn nach hinten, sondern auch nach rechts gedreht, sodass sich links die Zahnreihen zum grössten Teil berühren, rechts aber abweichen.

Pupillen reagieren auf Licht und Akkomodation prompt, Gesicht und Schleimhaut ohne Besonderheiten. Leichte Struma am Halseingang.

Lunge und Herz: Ohne Besonderheit.

Abdomen: Flach, weich, Leber und Milz o. B.

Nervensystem: Gesicht, Geruch, Gehör, Geschmack ohne Besonderheit; Gehirnnerven: ohne Besonderheit.

Schluckmuskulatur: Ohne Besonderheit.

Motilität: Normal, keine Reizerscheinungen.

Sensibilität: Berührungsempfindung normal, bis zu einer hypästhetischen, etwa 4:2 cm grossen rippenparallelen Zone, links vom Sternum ca. in der Mitte beidseitig.

Reflexe: Patellarreflexe lebhaft, Achillessehnereflexe lebhaft, kein Fussklonus, Babinski rechts positiv.

Reflexe der obern Extremitäten: Ohne Besonderheit. Bauchdeckenreflexe: Ohne Besonderheit. Blasen- und Mastdarmfunktion: Ohne Besonderheit. Keine tropischen Störungen.

Pirquet: Immer positiv.

Urin: Albumen und Sach. negativ.

Radiogramm: Paravertebrale Abzesse.

Die Prognathie wird in Behandlung gegeben.

Temperatur: 37.9—38.1.

An die Krankengeschichte anschliessend gebe ich die Beschreibung der für diesen Fall hergestellten Photos und führe daran anschliessend andere Fälle von Deformitäten an.

Photographien hergestellt nach Kopien aus der Krankengeschichte der A. Th.

Figur 4. Stellt die zwölfjährige Patientin im Profil dar, bei möglichster Okklusion des Kiefers, aufgenommen vor der Behandlung durch den Zahnarzt 5. November 1920.

Der Mund bleibt dabei in Wirklichkeit ca. 1 cm weit offen, bei ungezwungener Haltung der Lippen. Die Oberlippenpartie ist beinahe in einer Senkrechten. Die Unterlippe weicht bis zur Hälfte der Ober-

lippenlinie zurück und ist scheinbar hängend. Die ganze Unterkieferpartie ist zurückstehend; man sieht deutlich Doppelkinnbildung, was den Eindruck hervorruft, die ganze Unterkieferpartie sei nach rückwärts zusammengedrückt.

Fig. 4

Figur 5. Zeigt Patientin gleichzeitig von vorn. Auch hier ist das Zurückstehen der Unterkieferpartie das Auffallendste. Patientin öffnet hier die Lippen etwas über die Ruhestellung hinaus, um das Interspazium der Zahnreihen photographisch eher zum Ausdruck bringen zu können. Die obern Zähne zeigen Interdentalräume hauptsächlich zwischen den beiden seitlichen Schneidezähnen. Auf der Photographie ist dies nicht deutlich erkennbar. Die untern Zähne berühren sich in ihrer ganzen Länge, die Schneidezähne 1 und 2 sind beidseitig sogar etwas ineinandergeschoben.

Fig. 5

Figur 6. Zeigt den Gipsabguss der beiden Kiefer bei normaler Okklusionsstellung der sechs Jahre Molaren 1. Diese Okklusion ist willkürlich um die differentiellen Verhältnisse besser zur Anschauung zu bringen, die wirkliche Okklusion ist noch weiter abweichend von

der normalen und auf der Röntgenaufnahme zur Ansicht gebracht.

Fig. 6

Der obere Molar artikuliert mit seiner Querrinne auf den distalen Höcker des entsprechenden Antagonisten. Der obere Praemolar 2 stellt sich mit seinem seitlichen Höcker richtig zwischen Molar und dem Praemolar 1 am Unterkiefer. Der erste obere Praemolar ist einwärts verlagert und wird unverhältnismässig stark vom untern Eckzahn überragt, der eine zu starke Neigung distalwärts aufweist.

Der Kieferbogen vom Eckzahn an ist stark aufgeworfen. Die Zähne zeigen grosse Interdentalräume und artikulieren nicht dem normalen Schema entsprechend. Die vordern obern Zähne ragen fächerförmig divergierend über die untern heraus. Die untere Zahnreihe berührt die obere überhaupt nicht und würde in der Verlängerung ihrer Zahnachsen am Oberkiefer ca. 6 mm palatinal vom Gingivalrand auftreffen.

Fig. 7

Figur 7. Oberkiefermodell von unten gesehen. Die divergierende Stellung der Zähne kommt hier besonders stark zum Ausdruck. Bei einem Modell aus weichem Wachs mit normal angeordneten Zähnen stellen sich die Frontzähne in die nämliche Lage, wenn der Mund geöffnet wird und die Zunge gegen die obern Zähne sich vorwärts stemmt. Die Frontzähne weichen nach oben vorn aus und divergieren seitlich. Die beiden seitlichen

Fig. 8

Schneidezähne drehen sich um ihre eigene Achse, weil die grössere Komponente des Zungendruckes auf die hintere Kante des Zahnes auftritt und also gleichzeitig ein drehendes und vorwärtsstossendes Moment entsteht. Der rechte obere Praemolar 1 fehlt, links Caninus und Praemolar 1.

Figur 8 und 9 haben für unsern Fall weniger Interesse. Sie zeigen die Patientin nach dreimonatlicher Behandlung. Die Besserung ist eine wesentliche, die Lippen können geschlossen werden, leider war mir Patientin nicht mehr zugänglich, um ein Radiogramm nach der Behandlung aufzunehmen.

Figur 10 stellt eine Aufnahme der linken Seite der Patientin dar, nach Figur 8 fehlen der Patientin einige Zähne, die aber nach der Röntgenaufnahme entferntwurden. Das Röntgenbild kann sich also diesbezüglich nicht mit den Modellen decken. Die Abweichung von der normalen Okklusion ist an Hand der oben angeführtenanatomischen Ausführungen ohne weiteres ersichtlich. Man be-

Fig. 9

kommt deutlich den Eindruck, dass der Unterkiefer von vorn nach hinten zusammengedrückt ist. Die Wurzeln des Molaren 11 sind ganz gegen den Kieferwinkel hingedrängt. Der Winkel desselben ist beinahe rechtwinklig geworden. Zur Feststellung irgendwelcher pathologischer Symptome im Röntgenbild, habe ich dasselbe dem Röntgenologen Dr. Baer zur Ansicht eingesandt, der mir diesbezüglich folgende Auskunft erteilte: Andere als der Prognathie angehörende Veränderungen könnte ich aus der Kopie nicht entnehmen, ein weisser Strich vorn an der Alveolarwand schräg verlaufend scheint mir ein Kunstprodukt zu sein?

Die Okklusion der Zähne bis zum Eckzahn lässt keine sichere Deutung zu, da dieselben entsprechend der seitlichen Aufnahme sich gegenseitig verdecken und die Umrisszeichnung ebenfalls von Röntgenspezialisten ausgeführt schematisiert ist. Nach dem Radiogramm ist also die erste deutliche Verschiebung am Praemolar II wahrzunehmen, anstatt dass sich der obere Praemolar II in die durch den untern Praemolar II und Molar I gebildete Rinne setzt, stellt er sich in die Rinne der Praemolaren I und II. Die Differenz beträgt also eine ganze Zahnbreite eines Praemolaren. Derselben Distanz entspricht die Verschiebung in der Molargegend. Richtig artikuliert der *vordere* mesiale Höcker des obern Molars I mit der Rinne des untern Antagonisten. Hier nimmt die Querrinne des untern Molars den hintern Höcker des Antagonisten auf. Die Molare II zeigen nicht dasselbe Bild. Der untere Molar II liegt ganz auf dem aufsteigenden Unterkieferast an, die Zahnachse ist nach dem Kieferwinkel hin geneigt. Der hintere Zahnhöcker korrespondiert mit dem analogen des Antagonisten, ohne einen Nebenantagonisten zu treffen. Die Verschiebung wäre also hier nur die Hälfte der vorderen Molaren. Durch die Schrägstellung des untern Molars II kommt der prominenteste Kronenpunkt gegen den schmalsten Zahnumfang des Vorderzahnes zu stehen.

Am Oberkiefer ist die Lage der pathologischen Verhältnisse umgekehrt. Hier weichen hauptsächlich die Schneide- und Eckzähne von der Form ab. Eine starke wirkliche Prognathie ist augenfällig. Die Divergenz kommt hier nicht zum Ausdruck. Die Praemolaren I und II sind jedenfalls noch stark beteiligt, weitere Einzelheiten sind aus dem Radiogramm nicht zu lesen.

Die Kompressionsmyelitis ist vollständig ausgeheilt und die Zähne sind durch orthodontische Massnahmen beinahe in ihre normale Funktion zurückgetreten, sodass die *Patientin praktisch als geheilt entlassen werden konnte.*

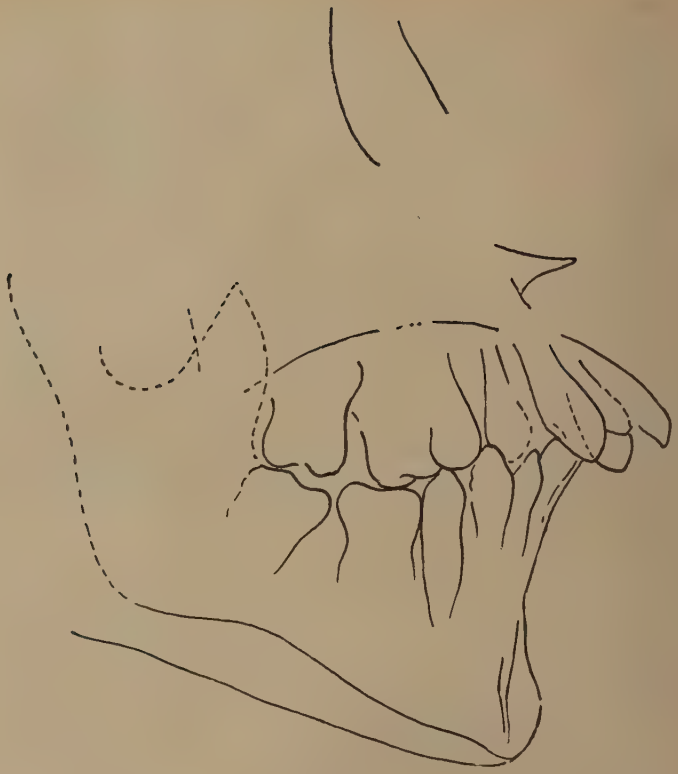

Fig. 10

Fälle aus der Literatur.

Dr. Joseph Szabo aus Budapest schreibt über einen Fall, den er beobachtet, folgendes: Ein 11½jähriges Mädchen kam in seine Behandlung mit folgendem Gebiss: In der untern Zahnreihe standen die Schneidezähne statt im Bogen, in einer geraden Linie, die Augen- und Backenzähne waren im Durchbruch, die ersten Mahlzähne tief kariös. In der oberen Zahnreihe standen die Schneidezähne etwas prognath, die Augenzähne waren noch nicht durchgebrochen, die Backenzähne im Durchbruch. Die Abweichung im Biss war bedeutend, beim Zusammentreffen der Zahnreihen bei der Okklusion trafen sich nur die

Fig. 10

Molaren auf der rechten Seite und zwar in der Weise, dass die mesiale Hälfte des untern Mahlzahnes mit der distalen des oberen okkludierte, was ca. einer 6 mm langen distalen Verschiebung des untern Molaren entspricht. Die übrigen Zähne trafen sich bei der Okklusion überhaupt nicht, die in einer geraden stehenden, untern Frontzähne bissen auf den Gaumen in der Verbindungslinie der Backenzähne, also ca. 1,2 cm hinter den obern vordern Zähnen.

Aus der Krankengeschichte der Spondylitisbehandlung berichte ich kurz folgendes: Die Anwendungsweise des Extensionsapparates veranschaulicht die Figur 11 und 12. Der vordere Stützpunkt des Ap-

parates liegt direkt an der Kinnregion des Unterkiefers an. Szabo nimmt mit Bestimmtheit an, dass der zur Zeit des Zahnwechsels auf dem Kiefer lastende stetige Druck die Deformation verursachte. Nach seiner Meinung erstreckte sich die Wirkung durch die Zwangseinstellung einerseits auf die untern Frontzähne, anderseits auf das Kiefergelenk, das während der Fixationszeit durch den Apparat verhindert war sich fortzuschieben. Den Beweis für diese Annahme erblickt er im Erfolg der angewandten Therapie: Entfernung des Apparates und

Fig. 11

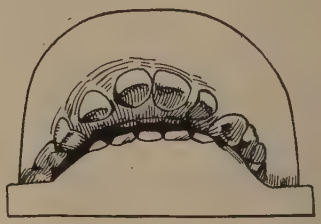

Fig. 12

orthodontische Behandlung. Ueber Deformierung des Unterkiefers durch Stützapparate bei Spondylitis berichtet Dr. Osten-Sacken unter der Voraussetzung, dass die Indikatio-morbi nach Lorenz bei der Spondylitisbehandlung von der Indikatio orthopaedica zu trennen und beiden je nach dem Fall zu gleicher oder verschiedener Zeit Genüge zu leisten sei. Die Durchführung dieses Prinzips scheitert nach seiner Ansicht meistens an den sozialen und ökonomischen Verhältnissen und der Indolenz des Patienten selber. Er sieht die Notwendigkeit zu Kompromissen bei der Behandlung. Als notwendiges Uebel verordnet er abnehmbare Korsetts anstatt konsequente Liegekur. Um die Resultate der ambulanten Behandlung zu verbessern, kam man dazu, die entlastende oder fixierende Wirkung der orthopädischen Apparate technisch zu vervollkommnen. Ferner wurde die permanente Extension häufiger in Anwendung gebracht und zwar in Aufrechterhaltung des Patienten auch bei Erkrankungen der Wirbelsäule im untern Brust- und Lendenteil. Die Gefahr, gegen das eingangs erwähnte Prin-

zip zu verstossen, schien um so grösser zu werden, je länger und aktiver das Korsett im Gebrauch war. Die schädlichen Nebenwirkungen haben dem Skoliosenkorsett verdientermassen die Bezeichnung eines « unvermeidlichen Uebels » eingetragen, das beim spondylitiskranken Kinde früher oder später auftreten muss. Deformationen der Kiefer durch die Kopfstützen sind noch als geringstes Uebel zu betrachten, im Vergleich zu den Störungen, die Brust und Bauchorgane usw. erleiden. Trotzdem die Deformationen bei stärkeren Graden die Mastikation beeinträchtigen muss, abgesehen davon, dass zum einen kosmetischen Defekt noch ein anderer hinzukommt. Die mechanische Störung des Knochenwachstums durch äussern Druck betont er sehr stark, *Ménard erwähnt Kieferdeformationen nach Stützapparaten sogar als regelmässige Folgeerscheinung.* Osten-Sacken zitiert aus einer Monographie Ménards eine Besprechung der « modifications des parties saines du rachis, du thorax, du bassin, et des os de la face ». Im Abschnitt über Therapie hat er sich mit ironischer Schärfe dahin geäussert, dass eine kyphotische Wirbelsäule durch Stützapparate wirklich dauernd nicht zu entlasten sei. « La tête repose sur le rachis cervical beaucoup plus, sans contredit que sur la minereve; elle est seulement portée en arrière. On pourrait croire le contraire, à en juger par la déformation des mâchoires et la déviation des dents, souvent l'angle du maxiliaire inférieur s'efface un peu, les arcades dentaires sont déviées, les inférieures en arrière, les supérieures en avant. Les incisives supérieures viennent s'imprimer sur la gencive d'en bas. »

Osten-Sacken schreibt aus seiner eigenen Erfahrung, dass trotzdem die Verbände bei spondylitischen Kindern das Kinn nicht umgreifen würden, eine Lockerung der untern Zähne oralwärts, sowie eine Dehnung des Kiefergelenkes statthat, die sich in einigen Fällen bis zur Subluxation der Mandibula nach hinten steigert. Er proponiert das Wegschneiden des Kinnteiles vom Gipskragen, das in allen Fällen genügte, um eine Rückbildung der Deformierungen innerhalb Jahresfrist herbeizuführen. Fink soll derartige Kieferveränderungen nicht mehr beobachtet haben, seitdem er bei Korsetts und Gipsverbänden die Mandibula prinzipiell nur an den Winkeln fasste. Nach Osten-Sacken ist für die Entstehung dieser Verbildungen eine wirkliche Extension oder Spannung der Wirbelsäule nicht erforderlich, ebenso wenig ein Druck von vorn und oben auf den Unterkiefer. Nach ihm genügt schon das Eigengewicht des Kopfes und eine Behinderung der Kaubewegung, um durch den Gegendruck der Kinnplatte des Stütz-

kragens, besonders bei inkliniertem Kopf hauptsächlich auch zu Beginn der zweiten Dentition, Deformierungen des Zahnbogens, Stellungsanomalien einzelner Zähne und hauptsächlich Wachstumshemmung des Unterkiefers zu erzeugen. Die Einwirkung braucht nicht stark und beständig, sondern nur störend und einige Zeit andauernd zu sein. Er verweist auf die Tatsache, dass der Unterkiefer in seiner Form und Struktur von mechanischen Einflüssen äusserst abhängig sei und belegt diese Meinung mit den Erfolgen der modernen Orthodontie, die den Beweis geliefert haben, wie der Kieferbogen leicht zu modellieren sei. Abgesehen von Apparaten, führt er die Beobachtung an, dass bei Kindern, die beständig an einem der Mittelfinger saugen, alveolare Progenie eintritt, oder Prognathie des Oberkiefers mit trapezförmiger Abflachung des Mandibularbogens beim Daumenlutschen.

Nachdem ich die allgemeinen Gesichtspunkte, unter denen Osten-Sacken die artifiziellen Kieferdeformitäten beurteilt, dargelegt habe, führe ich kurz noch drei von ihm beobachtete Fälle an.

Fall Th., 12 Jahre.

Vor sechs Jahren an Spondylitis tbc. erkrankt. Die ersten drei Jahre Hessing-Korsett mit Kopfstütze. Folgende zwei Jahre ohne Apparat. Seit 1907 ambulante Behandlung in der orthopaedischen Klinik.

Seit Februar 1907 Korsett mit breiter, den Unterkieferrand vorn und seitlich überragender Kopfstütze.

Stumpfwinkliger Gibbus vom 5. Hals- bis zum 3. Brustwirbel. Kopf in leichter Reklination, Hals verkürzt, im sagittalen Durchmesser vergrössert, rechtsseitig eine Lymphadenitis der cervikalen und retromaxiliären Drüsen. Einige Zentimeter oberhalb der Clavicula eine alte

Fig 13

Fig. 14

Fistel, unterhalb des Gibbus eine starke totale, bis auf das Becken übergreifende Lordose.

Mai 1908: Kieferbefund. Deutlich ausgeprägte alveolare Prognathie, Zahnlücken verhältnismässig breit.

Die Frontzähne der Unterkiefer haben sich leicht vorgeneigt, stehen aber zusammen. Vorderer Mandibularbogen verkürzt und verschmälert, sodass seine Frontzähne links nach den ersten Biskusbis bei Kieferschluss an der lingualen Fläche ihrer Antagonisten vorüber gehen und den harten Gaumen erreichen. Die Artikulation beim Kauen wird genügend korrigiert durch Verschieben des Unterkiefers nach vorn.

Fall M. R., 8 Jahre alt.

Spondylitis Dorsalis inf. Anamese. Vater des Patienten hat eine ausgeheilte Wirbeltuberkulose, beim Kind wurde der Gibbus seit dem dritten Jahr bemerkt. Die ersten zwei Jahre Lagerung auf einer besonderen Matratze und im Gipsbett, dann zwei Jahre hindurch mit Anwicklung von Flanellbinden behandelt (in Petersburg), Vergrösserung des Buckels und rechtseitige Gonitis tbc.

Seit November 1907 Hessing-Korsett mit Kopfstütze nach Hoffa.

Status: Kopfhaltung horizontal ungezwungen insofern, als Patient den Hals über die Kopfstütze mühelos empor zu halten vermag. Kieferplatte ist starr, muldenförmig, anliegend, übt zwar keinerlei aktiven Druck aus, hindert jedoch die Kaubewegungen, am wenigsten jedoch die seitlichen.

Kieferbefund im Mai 1908: Oberer Zahnbogen etwas prognath und zugespitzt, der untere abgeflacht und so verbreitert, dass die Entfernung zwischen den untern Canini grösser ist, als zwischen den obern.

Die Zähne des Unterkiefers stehen orthognath, die ersten Molaren und die mittleren Incisivi sind 2. Dentition, welch letztere beinahe den harten Gaumen berühren. Der linke obere Eckzahn artikuliert mesial und vor seinen Antagonisten, rechts treffen die Canini aufeinander, links artikulieren die untern Mahlzähne zwischen ihren Antagonisten und dem weiter distal gelegenen Molaris. Kiefergelenk schlaff.

Kieferbefund im November 1908: Starke Zunahme der alveolaren Prognathie hauptsächlich relativ durch eine stärkere Verdrängung des Mandibularbogens nach rückwärts, nebst weiterer Abflachung

derselben. Die mittleren untern Incisivi treffen bei Zahnschluss mehrere Millimeter lingual auf den harten Gaumen. Erst die Canini treffen sich, doch wie auch die Mahlzähne, distal von ihren Antagonisten.

Fall N. S., 8 Jahre alt.

Spondylitis dorsalis media:
1904 pleuritische Erkrankung,
1905 schiefer Gang bemerkbar,
1906 unerwartet Anzeichen einer Buckelbildung,
1906 im Juni durch Bandagist in Petersburg Hessing-Korsett mit Kopfstütze zur Extension; da sich später Dekubitus unter dem Kinn zeigte, wurde das Korsett zeitweise fortgelassen.

1907 im Sommer: Arge Verschlimmerung des Buckels, trotzdem Prof. Turner das Korsett für unbrauchbar erklärte, blieb es fast noch ein Jahr ohne Liegestunden tagsüber.

1908 Mai. Status: Keine Symptome für Rachitis, Profillinie des Rückens ist im obern Drittel kyphotisch geknickt und schliesst einen Wirbel von 110° ein, dessen Scheitel zu einem kurzen Bogen abgestumpft sind, vom fünften bis neunten Brustwirbel.

Kieferbefund: Bei seitlicher Ansicht auffallende Aehnlichkeit mit Veränderungen, die bei Mikrognathie als „Vogelgesicht" bezeichnet wird. Die Deformation der Kiefer lässt sich als alveolare Mikrognathie bezeichnen, bei der hauptsächlich die Mandibula beteiligt ist. Die Prognathie ist sowohl relativ wie positiv durch Vorstehen der Frontzähne des Oberkiefers bedingt. Der Abstand beider Zahnreihen in der Mittellinie beträgt ca. 1 cm.

Fig. 15

Die Dislokation des vorderen Mandibularbogens nach hinten ist kombiniert mit einer solchen der Frontzähne von links nach rechts. Die mittleren Incisivi sind nämlich um eine Zahnbreite nach rechts verschoben und stehen schief von links hinten nach rechts vorn. Die lateralen Incisivi sind aus der Zahnreihe ausgetreten und stehen oralwärts, wobei sich der linke näher zur Mediane, der rechte sich hart an den Caninus und parallel zu dessen lingualer Fläche gestellt hat.

Die Eckzähne haben sich den medialen Incisivi genähert, haben aber die Richtungslinie mit den Mahlzähnen nicht verloren.

Die obern lateralen Schneidezähne fehlen, die medialen stossen miteinander dachfirstartig in einen stumpfen Winkel aufeinander. Die Mahlzähne beider Kiefer artikulieren normal, doch greifen die obern tief an den Unterkiefer hinab.

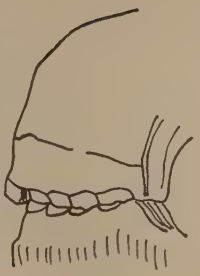

Fig. 16

Von *Berchtold Spitzer* und *Robert Wermsdorf* sind zwei Fälle bekannt gegeben worden, die zum Schluss der Kasuistik mitgeteilt seien.

Der eine Fall betrifft **ein 9jähriges Mädchen,** das einer spondylitischen Lähmung wegen einen Calot'schen Extensionsverband bekam.

Nach drei Monaten wurde die in Figur 15 dargestellte Deformation des Unterkiefers beobachtet.



Fig. 17

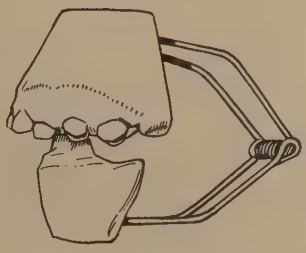

Fig. 18

Status: Die untern Frontzähne treffen mit der Schneidekante fast 2 cm hinter der palatinalen Fläche der Antagonisten auf die Schleimhaut des harten Gaumens und bei Schlussstellung sind die ersteren nicht sichtbar. Die Frontzähne des Oberkiefers sind in Prognathstellung.

Der zweite Fall-St. A., 7 Jahre alt.

1905 April. Erkrankung an Spondylitis dorsalis.

Bis Dezember 1905: Behandlung Ledermieder.

Von da ab bis 1907 im Februar, wegen totaler Paraplegie beider Extremitäten Behandlung mit Calotverbänden.

Das Kind lag bis August 1906, da die ersten Bewegungen sich erst im Juli einstellten.

1906 im August wurde die Deformität bemerkt, drei Monate vorher soll nach Angabe der Mutter des Kindes noch keine Deformation bestanden haben, als der Verband abgenommen wurde.

Status: Die obern Incisivi sind 2. Dentition, die Praemolaren im Durchbruch, die ersten Molaren tief kariös. Die untern Incisivi und die tief zerstörten Molaren sind 2. Dentition, Canini als Milchzähne vorhanden, Gaumengewölbe normal, die untern Schneidezähne treffen beim Zusammenbeissen nicht die Schleimhaut des Oberkiefers. Entfernung der obern und untern Schneidezähne 2 cm, die seitlichen Partien des Unterkiefers treten bei Schlussstellung innerhalb des Oberkieferbogens und die Zunge kann zwischen den vordern Antagonisten bei Schlussstellung durchtreten.

1906, 19. Oktober: 2. Molaren im Durchbruch. Die Incisivi medical leicht ineinander geschoben und gedreht, die tief kariösen ersten Molaren werden entfernt, der Gaumen hinterlässt jetzt durch die untern Schneidezähne nach Schlussstellung deutliche Druckmarken. Die obern Praemolaren berühren dabei den äussern Alveolarteil des Unterkiefers.

Ein weiterer Fall, der angeführt wird, betrifft eine 22jährige Patientin, die eine ähnliche Kieferdeformität durchmachte. Der Druck einer unzweckmässig gearbeiteten Lederkrawatte war die Ursache, dass die untern Frontzähne einen halben Zentimeter nach hinten gedrängt wurden. Es traten selbst nach Abnahme der Krawatte starke Schmerzen in den Kiefergelenken und vollkommene Kiefersperre ein.

Fall Wilhelm.

Deformierung des Unterkiefers nach langem Tragen des Kopfstützapparates. (Würzburg 1924.)

Es sind durchwegs Spondylitis-Patienten unmittelbar nach der 2. Dentition. Der Sitz der Erkrankung war durchwegs im cervikalen und obern Brustteil der Wirbelsäule. Die Behandlung erfolgte mit einem Gipskorsett Hessing mit Kopfstütze. Der Unterkiefer ist in sagittaler Richtung gegenüber dem Oberkiefer zurückgetreten; auch hier wieder ein Zurücktreten der untern Zähne gegen die obern, 2 cm deutliche Abknickung lingualwärts; demgegenüber stehen die obern Zähne nach vorn gepresst und unter sich auch unregelmässig; wegen des seit-

lichen Druckes der Wangenmuskulatur und falls durch das Redressement des Unterkiefers die Unterkieferschenkel verbreitert, d. h. nach der Seite ausgewichen sind; jetzt ein Druck der untern Zahnreihen auf die obern im Sinne einer schiefen Ebene statthat. Als merkwürdiges Symptom der Deformität erwähnt er noch das Spitzerwerden des Unterkieferwinkels (wie auch im Fall Düring), das röntgenologisch feststellbar ist. Dieser Zustand ist aber nur in den allerschwersten Fällen erkennbar. Das Röntgenbild zeigt auch (Wilhelm) die nach langer Ruhestellung übliche Atrophie der Knochenstruktur.

Die moderne Orthodontie beweist mit ihren Erfolgen, dass der Unterkiefer für Veränderungen durch mechanische Einflüsse von allen Gesichtsknochen am meisten zugänglich ist. Er ist am meisten in Form und Struktur von äussern Einflüssen beeinflusst, wie von funktionellen Reizen. Die moderne Orthodontie rechnet immer in der Behandlung mit Zug, Druck, Biegung und Kompressionen von zwei und mehreren Seiten her. (Makroglossie und ihre Folgen, Fischgesicht bei Entfernen der Zunge auf operativem Wege.) Eine Beobachtung von Inklinationsstellung der untern Zähne oralwärts, Missbildung des Unterkiefers, speziell bei Fazialisparese teilt Billroth mit. Bei Entfernung des M. temporalis und masseter einer Seite: Zurückbleiben des betreffenden Kieferastes im Höhenwachstum und Zunahme der Knochenmasse an den frühern Anlagerungsstellen der Muskeln. Nach Walkhoff und Fick ist die Anordnung der statischen Elemente im Knochengewebe zweckentsprechend, teils prädisponiert, teils entsprechend an die neuen Anforderungen in Umwandlung (Trajektorensysteme). Gegenteilige Ansicht ist von Dold vertreten.*) und **)

---

*) Juaristi, V. und Arraiza, D. — Atrophie des Unterkiefers. — Archives Españoles de Pediatria 1923, Bd. 7, S. 5. — Ref. Journ. of the Amer. med. assoc. 1923, Bd. 80.

Verfasser beschreiben vier Fälle und zitieren andere Deformationen der Mandibula als Folge von infektiösen Prozessen oder Traumen. Die Atrophie kann auf lange Immobilisierung, Substanzverluste oder Läsionen des sympathischen Nervensystems zurückgeführt werden. Verf. treten für die Notwendigkeit raschen Eingreifens bei irgend einer Tendenz zur Ankylose ein, sonst treten Störungen in der Sprache und Zahnentwicklung ein, während Atrophie zu schweren Deformitäten führen kann.

**) Duran, A. L. — Zeitschr. Notas clinicas de cirurgia ortopaedica. — Nach seiner Ansicht werden die Unterkieferveränderungen durch eine Subluxation im Bereich des Unterkiefergelenkes verursacht.

Die Zahl der Fälle liesse sich noch um einige vermehren, ohne dass aber dadurch die Schlussfolgerungen aus den vorliegenden Fällen wesentlich beeinflusst würden.

Um diese typischen Beispiele für Zahnärzte und Aerzte nutzbar zu machen, versuche ich alle die diesen Krankengeschichten gemeinsamen Merkmale herauszugreifen und zwar formuliere ich die für uns notwendigsten in Form von Fragen, die sich uns der Reihe nach von selber aufdrängen und suche dann an Hand dieses Materials dieselben zu beantworten.

I. Sind Kieferdeformationen durch die Stütz- bzw. Extensionsapparate entstanden, wie sie zur Behandlung der Spondylitis in Anwendung kommen?

Eventuell

II. Wie ist die Entstehung derselben zu erklären und welche Stützmethoden kommen dabei hauptsächlich als Ursache der Deformität in Betracht?

III. Wie treten die Deformitäten in Erscheinung, woran kann man frühestens dieselben erkennen?

IV. Differential-diagnostische Bemerkungen auf andere pathologische Zustände.

Ad I. Als auslösendes Moment für die Kieferdeformität kommt in unserem Falle zweifelsohne der Extensionsapparat in Betracht. Wir haben keinen Grund anzunehmen, dass vorher schon Deformitäten am Unterkiefer vorhanden oder im Gange waren. Die Kyphose und die Lordose der Wirbelsäule war die einzige Ursache, weshalb die Patienten in Behandlung kamen.*)

Die sichtbaren Veränderungen an der Wirbelsäule sind auf eine tuberkulöse Einschmelzung der Wirbelkörper zurückzuführen, also auf eine Infektion, die sich in diesem Falle in einem Wirbelkörper als dem locus minoris resistentiae manifestiert hat. Eine blosse Betrachtung der lokal-pathologischen Zustände der Kieferdeformitäten kann uns über deren Ursache nicht befriedigend aufklären. Die Wirkungen der Stützapparate auf den Unterkiefer sind zu verschieden, als dass sie ausschliesslich auf Kosten der Anlegung derselben gesetzt werden könnten. Der hier behandelte Krankheitsfall Düring war bei einer langen Reihe von Spondylitis Behandelten eine Seltenheit. Dass noch

*) Curdy Mac, Stewart, L. — Major Surgery of the maxillary bone through the oral orific. — New York med. journ. 1920, Bd. III, S. 677.

andere Faktoren, wie technische Unvollkommenheit mitspielen, ist sicher anzunehmen.*)

Bei der Wirbeltuberkulose konnte die Schädlichkeit neben der Organerkrankung viele andere Gewebe schon in ihrer Widerstandsfähigkeit herabgesetzt haben. Störungen im gesamten Protoplasma bei bestimmten Zuständen, bilden oft den Ausgangspunkt von Erkrankungen. In diesem Sinne wäre der Kiefer wie der Wirbelknochen durch ein Trauma besonders beeinflussbar gewesen. Ein Kranker, der eine Knochentuberkulose hat, ist nicht nur im Knochen infiziert. Sehr wahrscheinlich sassen vorher Tuberkuloseherde an andern Stellen, lange bevor es zur Erkrankung des Knochens selbst kam; dass im Blutkreislauf zeitweise Tuberkelbazillen kreisen, gilt als feststehend und diese haben sich noch an verschiedenen andern Stellen abgelagert, als im Wirbelknochen.

Sie fanden vielleicht dort die nötigen biologischen Bedingungen nicht und sind zugrunde gegangen. Die Regulation der Temperatur und des Stoffwechsels ist in unserem Falle gestört, wie aus der Krankengeschichte ersichtlich ist, es kann sich also nicht bloss um eine

---

*) Aller. — Operative treatment of prognathism. (Operative Behandlung der Prognathie.) — Dental Cosmos 1917, Bd. 59, S. 394.

Die Aetiologie der Prognathie ist noch immer dunkel. Aller glaubt, dass Erschlaffung der Sehnen und Bänder am Tempero-mandibular-Gelenk wohl die beste Erklärung abgibt. Andere Erklärungen sind Atavismus, Unachtsamkeit auf die Zähne während der Zeit des Durchbruches, Vorwärtsgleiten des Körpers der Mandibula als Ganzes und Vergrösserung der Zunge. Autor berichtet über ein 18 Jahre altes Mädchen mit ausgesprochener Protrusion des Unterkiefers, offenem Biss. Auf der einen Seite schloss nur der zweite Molar, auf der anderen der erste und zweite. Es wurde ein Abdruck genommen.

Ferner wurde ein Abguss hergestellt. Aussen am Abguss der Mandibula wurde ein dreieckiger Sektor ausgeschnitten und der zweite Praemolar, dessen Kaufläche die Basis des Dreieckes bildete, auf beiden Seiten entfernt. Die Segmente wurden dann durch deutsche Silberstifte vereinigt. Bei der Operation wurde auf jeder Seite der zweite Praemolar extrahiert und die V-förmigen Sektoren mit Meissel und Hammer intraoral herausgeschnitten. Die Teile wurden abgeschätzt und die Stifte hergerichtet. Schwierigkeiten beim Einzementieren dieser Stifte veranlasste Autor später die oberen Zähne mit den unteren durch Draht zu verbinden. Die Patientin wurde ungestört gesund, Photographien vor und nach der Operation aufgenommen, zeigten eine bedeutende Verbesserung. Die Vergrösserung der Zunge und Lippen ging zurück. Autor gibt noch kurze Beschreibung anderer Methoden, fasst aber die Vorteile dieser Operation dahin zusammen: Es bleibt keine Narbe zurück. Der Körper der Mandibula wird kürzer gemacht. Vorne kann Okklusion erreicht werden. Das Periost wird dabei nicht abgelöst und die beste Anpassung der Segmente wird erreicht.

lokale Erkrankung handeln.*) Durch Infektion sind die biologischen Vorbedingungen zum Bestand der normalen Funktion der Organe gestört. « Es ist eine Gesamtheit von biologischen Veränderungen, die im Organismus vor sich gegangen ist; eine chemische Umstimmung aller Zellen des Körpers unter bestimmten Bedingungen. » Z. B. als direkte Folge der zugrunde liegenden Schädlichkeiten bezw. als Reaktionserscheinung des Organismus.

Da wir von keiner Krankheit die Beziehung aller Zellen zu einem umschriebenen Krankheitsbild kennen, müssen wir uns also mit Störungen des Organismus befassen, die wir durch Erfahrung direkt beeinflussen können. Wir sind darauf angewiesen, aus gemeinsamen Merkmalen auf eine Krankheitsursache zu schliessen, um dem krankhaften Zustand von hier aus möglichst rasch und rationell beikommen zu können. Wir kommen damit auf die zweite Frage, die sich mit der Lokalpathologie befasst.

Ad II. Bei den angeführten Fällen finden wir als das auffälligste gemeinsame Merkmal, die abnormale Verschiebung der untern Zahnreihenfront nach rückwärts und zwar immer nur bei den Extensions-Apparaten, die an der Kinnspitze angreifen bezw. bei Extension, wo die ganze Ausdehnung des Mandibularrandes als Stützfläche dienen sollte. In allen Fällen wurde die Veränderung immer bei der ersten Revision, nach Anlegung eines Extensionsverbandes bemerkt und ein Rückgang des Zustandes trat ein, sobald der Verband wegblieb. Die Intensität der Extension wurde jeweilen dem individuellen Vermögen des Patienten angepasst, bei zu starker Dehnung oder zu starkem Druck auf die Kinnpartie wäre in erster Linie Schmerz und Dekubitus aufgetreten, was die weitere Behandlung in dieser Weise sowieso verunmöglicht hätte. In unserem Material, speziell im Fall Düring treffen

*) Frey, Léon. — Gesamte Aetilogie der Malokklusion infolge Missbildung und Schiefstand der Zähne und Kiefer. — La Province dentaire 1922, H. 2. — Ref. Deutsche Monatsschr. f. Zahnheilkunde 1923, Jg. 42, S. 564.

A. Oertliche Ursachen: 1. Die Zähne. 2. Die Alveolen. 3. Die Kiefer: a) Kongenitale Missbildungen: Atrophie des Oberkiefers; b) Atrophie und Hypertrophie des Unterkiefers; c) erworbene Missbildungen, totale Atrophie des Unterkiefers, Hemitrophie des Unterkiefers, Hypertrophie des Unterkiefers und der Zunge, einfache Deformationen des Oberkiefers mit oder ohne Atrophie; Trophie und Hypertrophie des Oberkiefers. 4. Temporo-maxillare Artikulation: Kongenitale Deviationen, erworbene Deviationen muskulären und narbigen Ursprungs, Hypertrophie der Tonsillae, erworbene Deviationen dentalen Ursprungs.

B. Allgemeine Ursachen: Erblichkeit, Rachitis, Ernährungsstörungen.

wir nie Angaben in oben angeführtem Sinne, keine der vier Kardinalsymptome der Entzündung am Kiefer: Rubor, Tumor, Calor, Dolor sind zu finden. Der Effekt wurde durch chronische Einwirkung einer von aussen wirkenden Kraft, Zug oder Druck, auf den Mandibularbogen ausgelöst.*)

Der jeweilige Endzustand der Verbildung lässt Schlüsse zu auf die Richtung der eingewirkten Kraft. Je nachdem eine Komponente des Druckes oder Zuges mehr oder weniger überragt, tritt ein Ausweichen der Auflager ein. Wohl an keinem Organ ist eine Kontrolle der Veränderung der äussern Knochenform so früh konstatierbar, wie am Kauapparat, weil hier der Unterkiefer am Oberkiefer durch Artikulation und Okklusion immer seine Kontrolle ermöglicht. Dass sich beide Teile gleichmässig verändern, ist nicht anzunehmen oder es müsste dann unter beständiger Okklusion geschehen, damit kein Verschieben der Teile unter sich statthaben kann. Eigenschwere des

---

*) S. auch Lit.:

Fonteyne, Paul. — Développement asymétrique de la face chez un nourrisson. — Le Journal dentaire Belge 1925, Bd. 16, S. 31.

Robin, P. — Des malformations maxillo-dentofaciales et leurs rapports avec les affections des appareils digestif et pulmonaire chez l'enfant.

Shaw. — Perverted « functional » activity in the production of jaw deformities. — Intern. journal of orthodont a. oral. Surg. 1919, Bd. 5, S. 724. — Ref. Surg. gyn. a. obstetr. 1920, Bd. 30, S. 254.

Shaw stellt als Folge abnormaler Zungenfunktion bzw. verkehrten Gebrauchs der Zunge folgende Veränderungen auf:

1. Der hohe Stand des Oberkiefers, der durch den vordern Alveolarrand der Mandibula zustande kommt.
2. Verkürzung des Körpers der Mandibula.
3. Erhöhte Tiefe oder niederer Stand in der Praemolar- und Molargegend der Maxilla und Mandibula.
4. Annäherung der Bogen.
5. Hinterer Biss aller oder fast aller Zähne des Unterkiefers.

Die Aktion der Zunge verursacht die Protrusion des Oberkiefers, die des Musculus genio-hypoglossus erhöht den Stand des Inzisivrandes der Mandibula und verkürzt ihren Körper. Das Niederpressen der Zunge auf das Mylohyoid-Diaphragma verursacht den niederen Stand der Praemolar- und Molarregion, die Annäherung der Bogen und ein Einwärtsdrängen aller unteren Backenzähne.

Weitere Literatur:

Julliard, Ch. — Correction du prognathisme exagéré par le double résection de la branche horizontale du maxillaire inférieur. — 29e Congr. de l'Assoc. franç. de chir., 9. X. 1920. — Ref. Presse méd. 1920, Jg. 28, S. 749.

Knaggs, R. Lawford. — Leontiasis ossea. — Brit. journ. of surg. 1923, Bd. 11, S. 347.

Kopfes, kontinuierlicher Zug der im Extensionsverband stark gedehnte Rücken-, Nacken- und Halsmuskulatur, die in ihren normalen Spannungsverhältnissen zurückstreben, sind Ursachen der Deformierung, daher auch Gegendruck der Kinnstützplatte; ferner Druck von vorn gegen das Kinn (Wachstumshemmung). Die Periode zwischen der 1. und 2. Dentition ist am meisten beeinflussbar (Düring). Der Druck von vorn ist schuld an der Abflachung des Bogens.

Kräftekomponenten, die am Kiefer angreifen, graphisch dargestellt, die Linie oder Kraftrichtung schräg von unten nach oben auf die Vorderseite des Unterkiefers, wäre die Resultante und die Wirkung derselben: zurückschieben des Kiefers (Drehpunkt Kieferwinkel) und Verkleinerung desselben. Infolge langer Ruhestellung tritt Atrophie der Knochenstruktur ein. Druck von unten bedingt abnorme Stellung der Zähne. Die Funktionen daraus ergeben sich aus den Störungen der Muskeltätigkeit. Durch den Extensionsverband werden die vordern Halsmuskeln stark gedehnt; dadurch also wieder ein sekundärer Druck auf den Unterkiefer. Der Druck vom Temporale wirkt jetzt als Kaudruck auf das Unterkiefergelenk, d. h. die Verhältnisse sind umgekehrt. Der Oberkiefer hat die Funktion des Unterkiefers und der Unterkiefer ist fixiert, wirkt also als Oberkiefer. Der Unterkieferast rutscht daher auf dem vordern Kopfstützteil nach oben, erst diese Lage ermöglicht die Oeffnung des Mundes im Verhältnis der Bewegungsmöglichkeit des Oberkiefers nach unten vorn. Die Drehungsachse des Schädels liegt dann zirka in der Länge des Kieferastes über dem Kiefergelenk. In normalen Verhältnissen ist das Gelenk selber

---

Woolsey, John Homer. — Traumatic fracture of mandible. — Surg. clin. of North America, San Francisco, number 1922, Bd. 2, S. 333.

Mauclaire, M. — Malformations congénitales ou acquises du maxillaire inférieur. Leurs traitements. — Rev. d'orthop. 1920, Bd. 7, S. 309.

Herpin. — Maxillo-dentale Anomalien. — La Rev. de Stomatol. 1926, H. 10. — Ref. Deutsche Monatsschrift f. Zahnheilkunde, 1927, Jg. 45, S. 44.

Die immer häufiger auftretenden maxillo-dentalen Anomalien sind eine Folge schiefstehender Zähne und beeinträchtigen das Aussehen des betreffenden Individuums ganz erheblich. Der Schiefstand der Zähne beruht auf Raummangel im Kieferbogen. Unser Kausystem befindet sich zufolge Funktionsverminderung in der Rückbildung. Von dieser werden in erster Linie die Muskeln, dann der Knochen, zuletzt die Zähne befallen. Derartige Anomalien ziehen beide Kiefer in Mitleidenschaft, während andere nur auf den Oberkiefer beschränkt sind. Das gilt besonders für den Zwischenkiefer. Entweder er wird zwischen den beiden Oberkieferhälften zerdrückt oder nach irgend einer Richtung weggequetscht; in jedem Falle entsteht eine Anomalie.

Stallard. — Die allgemeinen Beziehungen zwischen Angewohnheiten und Malokklusionen. — The Dental Cosmos 1925, H. 3.

der Drehpunkt. Durch diese Art Kaumechanismus wird eigentlich der Unterkiefer selber gekaut, indem der Unterkiefer eigentlich den Vorderteil des Stützapparates darstellt. Also wird der Unterkiefer um so weniger Widerstand entgegensetzen, je jünger bzw. je weicher derselbe ist. Aus diesen und anderen Konsequenzen kam man dazu, den Unterkiefer freizulassen und nur die Stirne zu fassen. Andere Ueberlegungen sind bereits erwähnt.

Wir beachten weiter, dass die Extension dem Charakter der Wirbelsäulentuberkulose entsprechend, meistens im jugendlichen Alter, also während des Wachstums gemacht wird. Ein Verband, hier speziell der Extensionsverband, muss, soll er seinen Zweck erfüllen, gut sitzen, d. h. er darf nicht verrückbar sein, bei akuten Krankheitsprozessen wäre das ideal; in unserem Falle aber ist nicht die Mandibula die Ursache des Verbandes, sondern Hilfsmittel. Der lebende Knochen wirkt hier als Schiene und muss als solche in den ganzen Extensionsapparat einbezogen werden, mit der Voraussetzung, dass sie unveränderlich ist. Daraus folgt aber, dass der Knochen während der langen Zeit, den er seinem Zwecke dienen soll, nicht wachsen kann; er bleibt also mindestens ein halbes Jahr lang in der Ausdehnung, der ihn einschliessenden Auflager, stabil. Dabei seien vorläufig andere Folgen nicht berücksichtigt. Es findet aber zweifelsohne eine Wachstumshemmung statt. Wir können also hier von der ersten sekundären Folgeerscheinung der Spondylitis-Behandlung mit Extensionsapparat sprechen.

Theorie Kinsley. Der Kieferknochen wird durch Druck oder Zug auf der einen Seite abgebaut, während auf der Gegenseite eine Knochenneubildung statthat — also Resorption und Reproduktion von Knochensubstanz.

Begründung: Ein Druck im Periost führt eine entzündliche Reizung aus, einen Schwund in der Alveolarwand. Nimmt dieser Druck zu, so entsteht eine bleibende Zirkulationsstörung und Verwandlung im Periost, die eine Nekrose des Gewebes mit Trombenbildung der Gefässe im Alveolarfortsatz zur Folge hat.

Nach Walkoff ist ein Kieferknochen mit seinen darin festsitzenden Zähnen scheinbar ein durchaus starres Gewebe. Die Substantia compacta, wie die Spongiosa, ist aber in einem bedeutenden Grade elastisch und dehnbar, besonders bei jugendlichen Individuen. Trifft ein äusserer Druck das Netz und Balkenwerk der Substantia Spongiosa, so werden

die Maschen an der getroffenen Stelle in die Breite gedrückt, während die Längenausdehnung in der Richtung des Drucks gedacht, kürzer wird. Wird aber ein Zug ausgeübt, so werden die Grössenverhältnisse der Maschen in umgekehrter Weise verschoben. Ein längeres Verweilen der belasteten Elemente in dieser gezwungenen Stellung wird einen allmählichen Ausgleich der Spannungsunterschiede und damit eine veränderte Form des ganzen Netzwerkes nach physiologischen Gesetzen ermöglichen. Ferner tritt der Kauakt mit reziproker Tätigkeit ein. Der Unterkiefer tritt nicht gegen den Oberkiefer als Kaulager, sondern beim Beissen wirkt der ganze Kopf als beweglicher Schenkel, indem er durch die entsprechenden sehr kräftigen Muskeln nach hinten gezogen wird, wobei derselbe mit einer horizontal wirkenden Komponente gegen den Unterkieferwinkel drückt, dessen Kraft um so grösser ist, je fixierter bzw. je mehr der Unterkiefer belastet ist. Entsprechend den Feststellungen von Franke, dass ein Muskel von 5 cm^2 ein Gewicht von 50 kg heben kann, müsste also durch diese starke Nackenmuskulatur und Sternocleido mastoideus gegen den Unterkieferwinkel ein Druck ausgeübt werden (wenn auch nur in einer Komponente der vertikal wirkenden Kraft), auf die die Unterkieferkonstruktion nicht eingestellt ist. Da auch, je nachdem durch die Fixation des Unterkiefers eine Atrophie der Masseteren und der übrigen Kaumuskulatur eintreten kann, so ist auch ein weiterer Halt des Unterkiefers vermindert. Durch die Kaumuskulatur und die Nasescheidewand, die untere Zahnreihe ist sonst das Oberkiefergewölbe versteift, was eben wegfällt durch die Inaktivität der Kaumuskeln. Das Gewölbe wird durch Wegfall der Hälfte des Kaudruckes betragenden Auflagerungsdruckes seitlich entlastet. Dafür kommt diese Differenz vermehrt für die horizontal wirkende Komponente der Muskulatur zur Auslösung, die eine Verschmälerung des Oberkieferbogens zur Folge hat. Der obere Bogen wird spitzer, die buccalen Höcker der Molaren kommen auf die Mitte der untern Molaren zu stehen, da auch aus oben angeführten Gründen der untere Bogen in die Breite gedrückt wird; es entsteht also auf diese Weise der offene Biss. Retraktion des Unterkiefers und Prognathie oben. Rein physikalisch ausgedrückt, wäre die Deformität als eine Verschiebung des gröbern histologischen Elements des Knochengewebes über die Elastizität hinaus zu verstehen und das nachherige Festwerden derselben in ein Ordnen der Elemente zu einem stabilen Gleichgewichtszustand. Als Gegenbegründung zur Resorptionstheorie führt Walkoff folgenden Vorgang an:

Werden die Vorderzähne eines vorstehenden Oberkiefers um ein bedeutendes zurückgerichtet, so kann durch Messung festgestellt werden, dass der gesamte vordere Alveolarfortsatz genau in derselben Weise zurückgegangen ist, obgleich die Maschine nur auf die Zähne gewirkt hat. Das Widersprechende ist leicht sichtbar. In der Hauptsache müsste dann die spongiöse Substanz des Knochens zusammengepresst werden. Dagegen die äussere alveolare Lamelle von der natürlichen Spannung entlastet, ja sogar mitgezogen werden. *)

Nach Ansicht Walkoffs wird bei der Veränderung der äussern Form die innere Struktur der histologischen Elemente während des Vorganges nur umgelagert, aber nicht umgebildet. Beim Druck auf den Unterkiefer durch den Zugapparat werden die in der Zugrichtung liegenden Teile in dieser Richtung beansprucht. Der Körper hat das Bestreben sich zu verkürzen, gleichzeitig sich auch seitlich auszudehnen. Es entsteht infolgedessen in dem der Druckrichtung benachbarten Gebiet eine sekundäre Spannung im Sinne eines Zuges, die in einem spitzen Winkel zur Druckrichtung liegt. Es entsteht also eine Druck- und Zugkomponente.

Wenn der Unterkiefer fixiert ist, also ausser Tätigkeit steht, so bleibt das Organ nicht einfach in der festgehaltenen Grösse, sondern wird, da es nicht benützt wird (im extremen Sinne gesprochen) in seiner Ernährung herabgesetzt, was aber am wachsenden Körper nicht einen Stillstand, sondern einen Rücktritt bedeutet. Wenn der Knochen noch unter dem Einfluss einer allgemeinen Erkrankung steht, so können solche Veränderungen noch prägnanter auftreten. Die Folgen dieser funktionellen Störungen sind meistens verbunden mit morphologischen Abweichungen, die mikroskopisch feststellbar sind, eine solche morphologisch funktionelle Veränderung der Gewebe bezeich-

*) Stallard, Harvey. — This general relation of Pillowing to Malocclusion. (Allgemeine Relation des Kopfpolsters zur Malokklusion.) — The Dental Cosmos 1925, Bd. 67, S. 258.

Bei einer gewöhnlichen Malokklusion ist der Unterkiefer entweder zu weit oder zu lang, während der Oberkiefer normal oder kontrahiert ist. Bei anderen Formen mag der Oberkiefer beinahe normal, aber der untere zu kurz oder kontrahiert sein. Wenn die Malokklusion die Kiefer zum Gebrauche unfähig macht, würden beide Kiefer gemeinschaftlich kontrahiert sein. Bei einigen der schlimmsten Formen der Malokklusion ist der Druck des Kopfkissens der hauptsächlich irritierende Faktor. Wenn er auch nicht immer der alleinige Faktor ist, so ist er der wichtigste externe in allen vorgeschrittenen Formen der Malokklusion, woher die Kieferdeformationen stammen. Durch Belehrung über Lagergewohnheiten können wir nicht allen Malokklusionen vorbeugen. Kopfpolster verursachen die Hauptdeformität der Kiefer.

net man *regressiv* im Sinne der Atrophie. Es würde sich in unserem Falle um eine passive Atrophie handeln im allgemeinen. Der Grund der mangelnden Nahrungsaufnahme liegt in der *Wachstumshemmung*. « Die Zelle kann die zugefügte Nahrung nicht aufnehmen, die Zellfunktion ist vermindert, sie selbst stellt sich auf die Zwangslage ein und verkleinert ihre Substanz » *(Krehl)*. Diese Inaktivitätsatrophie bedingt weiter eine Volumenabnahme der eigentlichen funktionellen Teile, der knöchernen Teile; die Knochenbalken können stark geschwächt werden, die früher auf die physiologische Druck- und Zugbeanspruchung am zweckmässigsten gelagerte Knochenbalkenkonstruktur ist, abgesehen, dass sie sowieso an Widerstandsfähigkeit abgenommen, durch den Druck der Stütze einer Belastung ausgesetzt, die der Balkenstruktur nicht entspricht. Das Zahnfleisch selbst spielt weiter eine Rolle, je nach seiner Entwicklung. *)

Die Gewalteinwirkung ist zu einseitig auf eine vorher nebensächliche, nur das Bewegungsmoment repräsentierende Komponente verlegt. Die physiologische Anpassung kann mit der veränderten Situation nicht Stand halten und die Folge tritt ein. Der im Wachstum gehemmte, atrophierte und einseitig beanspruchte Knochen weicht aus. Das Ausweichen geschieht hier im Sinne eines Zusammendrückens der beiden Mandibularschenkel. Die äusserlich sichtbare Verkürzung der Kinnpartie hat zwei Ursachen, einmal tritt die Kinnspitze durch Zusammenbiegen im Kieferwinkel zurück und ferner hat der Unterkiefer im Sinne der Druckatrophie eine Verkürzung erlitten, wie er am Röntgenbild und den Gipsmodellen unter Patienten selbst beobachtet werden konnte. **)

Bei der Kyphose infolge einer Spondylitis tbc. handelt es sich immer darum, der zur Zerstörung, zum Zusammenbruch der Wirbel führenden Entzündung Halt zu gebieten, ehe man an eine Beseitigung der Krümmung gehen kann. Vollkommene Ruhigstellung bei Entlastung der erkrankten Wirbel erschien bis heute das souveräne Mittel, eine tuberkulöse Knochenkaries am günstigsten zu beeinflussen. Bei Spondylitis also: durch Abheben der auf dem kranken Wirbel ruhenden Last auf gesunde Körperregionen.

---

*) Ruggles, S. D. — Primary hypertrophy of the gums. (Primäre Hypertrophie des Zahnfleisches.) — Journ. of the Amer. med. assoc. 1925, Bd. 84, S. 20.

**) Coughlin, W. T. — A new treatment for undeveloped lower jaw. (Eine neue Behandlung bei unentwickeltem Unterkiefer. — Journ. of the Amer. med. assoc. 1925, Bd. 84, S. 419.

Für Kinder fertigte man ein Gipsbett nach Lorenz:

Der Kranke wird so in Bauchlage auf ein Gestell gebracht, dass nur Kopf, Schulter und Oberschenkel unterstützt sind, Brust und Lendenteile der Wirbelsäule frei schweben. Nachdem der anfangs gespannte Rücken nachgegeben hat, wird die Rückseite mit Gipsbinden belegt, damit eine Lade entsteht, die dann mit Leder ausgeschlagen wird, darin wird der Patient mit Binden festgemacht.

In den vorliegenden Fällen wurde noch ein Zug am Kopf nötig, dazu sind Kopfhalter in verschiedenen Formen konstruiert worden, die bekanntesten sind: die sog. Glisson'sche Schlinge oder Schwebe und die Beely'sche Modifikation der Extension.

Die Auflagerung am Kinn ist kappenartig und umfasst dasselbe vollständig. Die Hauptwirkung ist ein Zug nach oben; eine Komponente wirkt nach hinten, die durch den Verbindungsriemen zum Hinterhauptgurt repräsentiert wird, dessen Aufhängeband sich mit demjenigen der Kinnstütze oben in einem Winkel vereinigt. Die Grösse des Winkels, den die beiden Aufhängebänder miteinander einschliessen und die Grösse des Zuges der zur Extension nötig sein muss, ist proportional dem horizontalen Druck auf die Kinnpartie bzw. auf die Hinterhauptgegend. Die Wirkung dieser Art Stütze ist also nicht nur ein Abheben der Last vom kranken Wirbel, sondern ein Zusammendrücken von Hinterhaupt und Kinn. Bei einigen früheren Apparaten verwendete man als Verbindung der beiden Aufhängegurten ein elastisches Band, in letzter Zeit nur Leder. Die Anordnung nach Nyrop weist dieselben Eigenschaften auf, nur dass der Zug nach oben durch einen federnden Bügel aus Stahl hergestellt ist, der im Gipskorsett befestigt ist. Es gestattet Regulierung des Druckes und Bewegungen des Patientes ausserhalb des Bettes. Es existieren noch einige Arten von Aufhängeapparten, die im Prinzip nicht wesentlich abweichen.

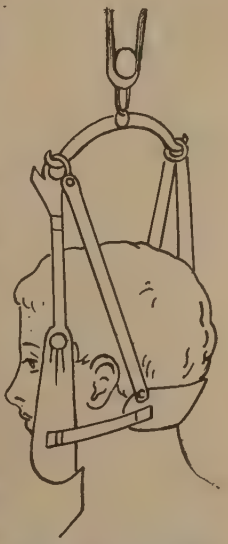

Fig. 19. Beely-Apparat Kinn- und Hinterhauptgurt zum Kopfhang

Eine andere Auffassung stellt das starre System Calot dar. Das Gipskorsett ist bis an den Kopf verlängert (Figur 17), der Anschluss

an den Kopf bezw. die Kopfstütze ist damit auf eine grössere Fläche verteilt. Auch dieses System umschliesst das Kinn vollständig. Die Exkursionen des Unterkiefers sind damit auf ein Minimum beschränkt. Diese Art hat mehr den Zweck der Ruhigstellung, als der Stütze bezw. der Extension; da die letztere nur durch einen kontinuierlichen Zug bewirkt werden kann. Trotzdem dieser Zug wegfällt, sind andere Mechanismen vorhanden (bei Calot), die dieselbe Wirkung auf den Unterkiefer ausüben, wie die horizontal wirkende Kraft.

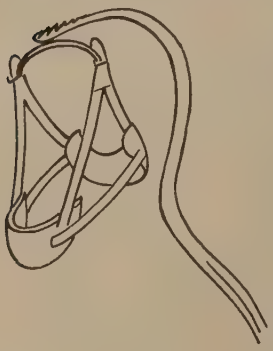

Fig. 20. Nyrop

Der Kinnteil der Manschette hat eine schiefe Ebene, auf der zum Teil der Kopf aufsitzt. Da der Kopf sich eher nach vorn überneigt, als nach rückwärts, so liegt auf dieser schiefen Ebene das grösste Gewicht des Kopfes; denn hier kommt hauptsächlich das Eigengewicht des Kopfes in Betracht und dies ist gross genug, um eine Komponente zu erzeugen, die im Sinne einer horizontal wirkenden Kraft auf den Unterkiefer einen Einfluss ausübt, dass derselbe dem Druck ausweicht und die bekannte Deformation entstehen lässt. Man vergegenwärtige sich das Schulbeispiel vom Parallelogramm der Kräfte mit der Kugel auf einer schiefen Ebene. Der Kopf würde hier die Kugel vorstellen. Man sollte glauben, dass auch der grössere senkrechte Druck auf den aufsteigenden Unterkieferast einen bemerkenswerten Einfluss ausübt, dies ist aber, wie aus Gesichtsmessungen unter Ansicht der proportionellen Verhältnisse am Röntgenbild bemerkbar ist, nicht der Fall. Der Grund liegt offensichtlich darin, dass dieser hintere Ast physiologisch auf senkrechten Druck durch die Masseter-Wirkung eingestellt ist und sich den vermehrten Ansprüchen durch Hypertrophie rascher anpassen kann.

Experimentelle und anatomische Experimente haben erwiesen, dass eine normale Knochenform und -struktur nur eine notwendige Folge einer normalen Muskeltätigkeit darstellen. An den Stellen grösster Belastung findet bekanntlich eine Verstärkung der statischen Elemente im innern Knochengewebe statt. Elemente der innern Struktur und Teile der Compacta des Knochens können schwinden durch Resorption, wenn die statische Beanspruchung als Folge einer Veränderung der bisherigen Funktion des Knochens verringert wird. Der

physiologische Druck ist aber in seiner Wirkung grundverschieden von demjenigen, welcher künstlich auf den Knochen einwirkt, sonst müsste ja, wie bei letzterem Atrophie eintreten.*)

Bei äusserer Druckwirkung, die die Biegfestigkeit der biologischen Elemente überschreitet (diese Grenze muss von Fall zu Fall ausprobiert werden), treten Biegungen des Knochens auf, aber ohne eine Anpassung des Gewebes an die neuen Verhältnisse.**)

In der Tat erscheint auf dem Röntgenbild der aufsteigende Ast im Verhältnis zum horizontalen etwas mehr verbreitert, als es normalerweise ohnehin der Fall ist. Dass die « schiefe Ebene Wirkung » durch Auftreffen der untern Zähne auf die Innenseite der obern Antagonisten ein Zurückweichen des ganzen Unterkiefers zur Folge haben könnte, ist wohl nicht anzunehmen, die Erfahrung lehrt, dass bei solchen Fällen hier die Zahnreihen sich für sich entsprechend bewegen.

Die Transformation der Knochensubstanz wird in den meisten Fällen mit den Anforderungen der Extension Schritt halten können, sodass die Deformationen ausbleiben (Walkoff).

Bei Knochenschliffen und Röntgenaufnahmen kann man erkennen, dass das dichte kompakte Gewebe, also compacta, nur dort ausgebildet ist, wo der Knochen auf Schiebung und zirkuläre Bewegung (Rotation) beansprucht wird. Wo die Kraft nur einseitig wirkt, ist das Gewebe in der Richtung der einwirkenden Kraft eingestellt. Längszüge der Spongiosa mit Querversteifungen. Wir kommen damit

---

*) Bloch. — Atrophische Veränderungen der Form der menschlichen Kiefer. — Nordisk Odontologisk Arch. 1922. — Ref. Deutsche Monatsschr. f. Zahnheilkunde 1923, Jg. 41, S. 640.

Verf. bespricht die Veränderungen beider Kiefer bei Atrophie im Vergleich zum vollentwickelten Kieferskelett. Die grössten Veränderungen erleidet dabei der Unterkiefer. Verf. schliesst sich *Turner* an und belegt seine Meinung mit drei Fällen einseitiger Verbiegung. Bei den mächtigen Veränderungen, die die atrophischen Kiefer erleiden, ist es oft schwer, Ersatzstücke zu schaffen, die sowohl gute Kaufunktion wie kosmetische Wirkung gewährleisten.

Lit.: Carradod, Alise. — Deformita dento-facciali e sviluppo toracico. — (Dentofaziale Deformitäten und Thoraxentwicklung.) — La Cult. Stomat. 1924, Jg. 1, Nr. 9.

**) Lit.: Williams, Mc., Clarence, A. — The treatment of bony defects of the lower jaw. (Behandlung der Knochendefekte des Unterkiefers.) — Ann. of surg. 1917, Bd. 65, S. 283.

Watry. — Rachitis und Kiefermissbildungen. — La Revue de Stomatologie 1925, H. 12. — Ref. Deutsche Monatsschr. f. Zahnheilkunde 1925, Jg. 43, S. 156.

auf die Beantwortung der Frage nach den ersten Anzeichen der Deformierung.

Ad III. Die ersten klinisch wahrnehmbaren Anzeichen der Deformierung sind meistens abhängig von der Art der Einwirkung der äusseren Kräfte. Diese sind für unser Thema also gegeben mit dem Stützapparat. Wird die Extension zu Anfang der Behandlung zu kräftig ausgeführt, so wird als unmittelbare Folge Schmerz auftreten. Ich gehe aber hier von der Voraussetzung aus, dass besonders der Fall Düring technisch und individuell möglichst vollkommen ausgeführt wurde, da er der einzige dieser Art unter vielen darstellt. Die klinischen Symptome sind oft viel auffallender, als man aus den geringen Veränderungen des Nervengewebes vermuten möchte. Funktionsstörungen ausgehend aus der Medulla, werden eher durch die Störungen des Kreislaufes verraten. Können die Ursachen nicht beseitigt werden, treten erst nachträglich nervöse Störungen ein. Symptome: Kontrakturen einerseits und dann auch Lähmungen. Die willkürliche Bewegung ist verschieden stark gestört. Die Koordination relativ wenig. Hautreflexe sind oft verschwunden, die Muskelreflexe erhöht. Es treten oft auch automatische Reflexe auf und Paraesthesien der Haut; meist aber klagen die Patienten über Schmerzen. Im Falle Düring scheint eine etwas hohe Stütze nach Calot die Veränderungen hervorgebracht zu haben. Schmerzen sind nicht aufgetreten, wie mir die Patientin persönlich mitteilte, sondern anfangs mehr ein Gefühl grosser Müdigkeit im Hals. Am zweiten und dritten Tag fühlte sie Kribbeln und das Gefühl, die Zähne einzeln zu fühlen. Ich möchte behaupten, dass das schon ein Anzeichen ist, dass im Knochengewebe eine Umwandlung stattfand. Nach zirka einer Woche soll das Gefühl verschwunden gewesen sein. Die Patientin hat sich leidlich in ihre Lage gefunden. Nachdem nun die äussern Umstände dieselben geblieben sind, die Stütze nicht entfernt wurde, die initialen Beschwerden aber abgenommen haben, ist zu schliessen, dass sich der Organismus der Situation angepasst hat. Die Anpassung kann aber nur im Sinne eines Ausweichens dem äusseren Drucke gedeutet werden. Die Schmerzen und die Paraesthesien scheinen nur solange gedauert zu haben, bis die Gewebe mobil wurden. Diese Anfangsstadien brauchen selbstverständlich nicht die Regel zu sein, aber in der Literatur, wie bei Patienten, die ich Gelegenheit hatte zu sprechen, waren sie in irgend einer Form während zwei bis drei Tagen aufgetreten; wie weit dann die Kieferdeformitäten bei den einzelnen Patienten sich aus-

dehnen, ist mit der Behandlungsnotwendigkeit der Spondylitis in Zusammenhang zu bringen. Meine Aufgabe ist es, vorerst darauf hinzuweisen, dass eine Deformität sehr früh beginnt, also schon im ungünstigsten Falle in den ersten Tagen (Kontrolle durch Gipsabdruck). Dass eine Veränderung im geringsten Stadium den Patienten als solche nicht zum Bewusstsein kommen kann, wird damit zu erklären sein, dass er kleine Beschwerden als notwendige Begleitumstände der orthopädischen Apparatur stillschweigend in Kauf nimmt. Man kann als Regel wohl aufstellen, dass geringe Deformitäten ohne Schaden bestehen können, um so eher, wenn sie funktionell nicht hinderlich sind. Dass sie aber immer je nach individuellen und äussern Einflüssen eintreten, kann als ebenso sicher gelten. Bei Beendigung der Behandlung der Spondylitis mit Extension ist wohl eine Restitutio ad integrum durch die notwendige (normale) physiologische Kieferfunktion sehr gut möglich.

Das Initialstadium einer Deformität kann verwischt werden durch pathologische interne Prozesse oder letztere können solche vortäuschen. Differential diagnostisch kommen wir zuerst auf tuberkulöse Einflüsse zu sprechen.

Ad. IV. Von der Tuberkulose wird der Kieferknochen, besonders die Alveolarfortsätze, affiziert. Ich setze die gewöhnlichen Erkrankungen der Mundhöhle als bekannt voraus und erwähne hier nur noch, dass Erkrankungen derselben öfters von Nasenkrankheiten ausgehen können.*)

Akute Arthritis kann nicht in Betracht kommen, weil in diesem Falle der Prozess, ohne Verzicht auf den Apparat nicht ausheilen würde. Zum Vergleich mit einem Initialstadium kommen sowieso nur konkommittierende Krankheiten in Betracht, die eine kurze Dauer aufweisen, da im andern Falle der Stützapparat entfernt würde. Kontraindikationen dazu werde ich in kürze, der Vollständigkeit halber, im Abschnitt über Prophylaxe anführen, in Anbetracht auch, dass Zahnärzte vielfach Regulierungsapparate ohne Rücksicht auf den Allgemeinzustand des Patienten an den Kiefern anbringen.

Sichtbare Stadien der Deformität sind bei ständiger Beobachtung sicher frühzeitig an den Okklusionsverhältnissen zu erkennen. An

*) Lupus, tuberkulöse Affektionen im Bereich des untern Orpitalrandes, auftretend in der Wachstumsperiode (Differentialdiagnose mit Osteomyelitis an derselben Stelle). Unterkiefer-Tuberkulose im Vergleich mit Aktynomykose.

den zu Anfang dargestellten anatomischen Leitnotizen ist ersichtlich, dass Abweichungen vorerst der Zähne, sicher kontrolliert werden können. Ein Zehntel Millimeter Verschiebung in horizontaler Richtung oder ebensoviel Bisserhöhung bedeutet schon eine störende Behinderung bei der Kaufunktion, ob nun vorher die Okklusion normal war oder nicht. Meistens muss aber der Patient auf Unannehmlichkeiten bei der Kieferfunktion befragt werden, da er, wie schon früher bemerkt, solche Symptome ignorieren zu müssen glaubt. Dass die obere und untere Zahnreihe gleichmässig in Okklusion ausweicht, ist bei der Art des Stützapparates auszuschliessen.

Die Beantwortung der vierten Frage ergibt sich schon aus dem vorigen. Spezieli für die Frage IV, weise ich auf Krankheitssymptome hin, zuerst auf allgemeine Krankheitsanzeichen und dann auf die klinischen, engern Symptome, die der Unterkiefer vom Bewegungsmoment an aufweist. Es wird nicht auf einmal gelingen, von allgemeinen Symptomen, auf eine beginnende Kieferdeformation bei angelegtem Extensionsverband zu schliessen, aber möglicherweise kann aus dem übrigen Krankheitsbild eine Symptomengruppe herausgefunden werden, die günstige Umstände auf Deformationen anzeigt. Man könnte daraus die Extensionstechnik individualisieren.*)

*) Izard, G. — La sallie mentonnière, son importance en orthopédie dentofaciale pour le diagnostic et le traitement. (Die Kinnstellung und Form, ihre Bedeutung in der Gesichtsorthopädie für Diagnose und Therapie.) — L'Orthodontie française 1924, Bd. 3, S. 120.

Es gibt mehr oder weniger stark ausgeprägte Deformationen (makro- und mikrogenische). Sie müssen maxillo-facial durchgeführt werden, um falsche Diagnose zu vermeiden, man darf nicht Makrogenie mit Progenie oder mit einer zurückspringenden Lippenbildung verwechseln, wobei das Kinn normal sein kann; man darf auch nicht Mikrogenie mit Retrogenie verwechseln. Die Behandlung ist in den meisten Fällen eine chirurgische, selten eine orthodontische.

Lebedinsky und Puig. — Atrophie des Unterkiefers, Pseudoarthrose des linken horizontalen Astes. — La Revue de Stomatologie 1923, H. 10. — Ref. Deutsche Monatsschr. f. Zahnheilkunde 1925, Jg. 43, S. 153.

Gewisse Erkrankungen bedingen eine eingehende Prüfung der ätiologischen Modalitäten. Dies trifft z. B. bei allen entfernter liegenden und bei den allerersten Ursachen der Kieferatrophie zu. Verf. betonen, dass der Ursprung des Pseudoarthrose in einem Stillstand der Verkalkung der Mandibula zu suchen ist. Für die Ursache der Unterkieferatrophie scheidet nach ihrer Ansicht die Rachitis aus; vielmehr scheint eine hereditäre Lues der schuldige Faktor zu sein, wie aus Symptomen an andern Körperteilen festzustellen ist.

Merville. — Un cas d'osteomyélite du maxillaire inférieure. (Ein Fall von Osteomyelitis des Unterkiefers.) — La revue de stomatol. 1925, Jg. 27, S. 750.

Für ein Prodromal-Stadium sind hauptsächlich vier Symptomengruppen in Berücksichtigung zu ziehen:

1. Allgemeine Symptome ausgehend von den Nerven.
2. Reflexsymptome.
3. Funktionelle.
4. Strukturelle Symptome.

Letztere kämen meiner Ansicht nach direkt vor dem Beginn der Deformation; eine strukturelle Umlagerung ist vorauszusehen, wenn nicht Dekubitus oder Fraktur eintreten soll.

Auch der Zahnarzt ist nicht zu entschuldigen, wenn er bei der Beobachtung eines Patienten nur an « sein Gebiet » denkt, und was

---

Kasuistik eines Falles von einer mit Knochenbruch und hohem, acht Tage dauerndem Fieber, ausgedehnten Sequestern und Verlust aller Zähne des Unterkiefers einhergehenden Osteomyelitis der Mandibula. — Nach ½ Jahr ist der chronische osteomyelitische Prozess, einhergehend mit der Bildung von Sequestern, Schwellungen und Fisteln noch nicht ganz abgeschlossen. Zurückgeblieben ist eine geringe Assymetrie des Gesichtes, links dicker wie rechts. Zum Kauen steht nur eine Kieferhälfte zur Verfügung. Gesichert wurde die Diagnose durch die Lockerung der Zähne, die Verwölbung des Vestibulum und die Anaesthesie der Haut, ferner durch den Beginn der Krankheit die Anamnese und das Röntgenbild.

Villain, Georges et Bertrand de la Nevreze. — Prophylaxie des malformations maxillaires et des malpositions dentaires chez les enfants. (Prophylaktische Behandlung von Kiefer- und Zahnstellungsanomalien bei Kindern.) — L'Orthodontie française, 1925, Jg. 3, S. 86.

Beide Autoren kennen drei Perioden der Prophylaxie. Die Prophylaxe erfolgt auf Grund von allgemeinen, proximalen und lokalen Ursachen. Die allgemeinen Ursachen sind: ungenügende Kalzifikation, Rachitis, toxische Infektion, hereditäre Lues, Tuberkulose, Alkoholismus, hereditäre Dystrophie, innersekretorische Störungen, Avitaminose, allgemeiner Schwächezustand. Die proximalen Ursachen sind: schlechte Angewohnheiten, nasale Störungen, anormales Gebiss, muskuläres Desequilibrium, Störungen des temporo-maxillären Gleichgewichtes, Knochenerkrankungen, ungewöhnliche Grösse der Zunge. Die lokalen Ursachen sind: Dentitionsstörungen, morphologische Störungen (z. B. grosse Zunge, zu geringe Anzahl), starke Karies, Kieferdeformationen des Oberkiefers und falsche Einstellung des Unterkiefers.

Prophylaxie des malformations maxillaires et des Malpositions dentaires chez les enfants. (Vorbeugung der ungünstigen Kieferbildung und der schlechten Stellungen der Zähne bei den Kindern.) — La Province Dentaire 1924, Jg. 10, Nr. 4.

Verf. unterscheiden drei Perioden und bei allen drei Perioden drei Arten von Ursachen. Von den Kiefern ausgehend: Schlechte Kieferbildung in sagittaler, frontaler und vertikaler Richtung: Prognathismus, Retrognathismus, ein- oder beidseitige Pro- resp. Retention usw. Verf. gehen dann ausführlich auf die einzelnen Punkte ein und kommen zum Schluss, dass die Prophylaxe der obenerwähnten Störungen Sache der Erziehung in bezug auf allgemeine und medizinische Behandlung des Mundes und der Zähne ist.

über den Kiefer hinausgeht, ignorieren zu dürfen glaubt. Es ist auch dem Zahnarzt möglich, an Tatsachen, die den allgemeinen Zustand betreffen, Schlüsse auf sein engeres Gebiet zu ziehen. Je weniger er sich auf allgemeine medizinische Kenntnisse verlassen darf, desto weniger gefühlsmässige Beobachtungen darf er als Tatsachen, als Ausgangsbasis zu einer Diagnose verwenden.

Wenn der Zahnarzt zu Beginn der Extension zugezogen wird, d. h. bevor der Apparat angelegt wird, so wird er sich zuvor mit der ganzen Krankengeschichte des Patienten bekannt machen und daraus hauptsächlich die zahlenmässigen Feststellungen notieren.

Also in erster Linie das Gewicht des Patienten. Da eine Extension lange Zeit in Anspruch nimmt, bieten die Gewichtsdaten, in regelmässigen Intervallen vorgenommen, approximative Aufschlüsse über den Ernährungszustand. Die Wägungen müssen immer mit derselben Wage ausgeführt werden und in gleicher Bekleidung des Patienten. Um möglichst sichere Zahlen zu bekommen, sollte die Wägung nach Urin und Stuhlentleerung gemacht werden. Die verschiedenen Füllungen des Darmstraktus können aber immerhin Unterschiede von mehreren Pfunden bedingen. Die Gewichtsdifferenzen sind daher nur dann mit Sicherheit zu verwenden, wenn sie sich bei wiederholten Wägungen im gleichen Sinne wiederholen.

Für das Kindesalter sind wöchentliche Wägungen von grösstem Nutzen. Eventuelle verdächtige Umwandlungen im Organismus, wenn sie auch nicht direkt mit Kieferdeformationen in Verbindung gebracht werden können, bedingen die Aufmerksamkeit.

Wie die Wägung hat die Messung der Körperverhältnisse grosse Bedeutung für die Entwicklung des zu beobachtenden Individuums mit Bezug auf sein Alter. Für unsere Zwecke sind Masse nötig von den Kopfverhältnissen, verschiedene Winkel im Gesicht und vor allem als Kontrollobjekt: ein Gipsabdruck beider Kiefer in Okklusionsstellung nebst einem Röntgenbild, die selbstverständlich unmittelbar vor Anlegung des Apparates herzustellen sind. Von grösster Bedeutung für die Prophylaxe der Deformität wäre ein wöchentlicher oder höchstens 14tägiger Intervall bis zum nächsten Gipsabdruck.

Wenn wir nur ein geringes stabiles Material, das sich fast zahlenmässig ausdrücken lässt, zur Verwendung haben, ist es möglich, einige Schlüsse zu ziehen. Man soll sich aber hüten, beim Beobachten irgend eines einzigen Symptomes schon zu registrieren, was nicht auch durch andere Anzeichen zur Tatsache werden kann. Es wäre voreilig ge-

schlossen, wenn wir z. B. alle Schmerzen, die in der Nähe des Kauapparates auftreten, auf diesen oder direkt auf den Unterkiefer beziehen wollten. Für eine solche Ansicht ist ein ganzer Komplex von Erscheinungen nötig, die sich gegenseitig ergänzen oder deren einzelne Beobachtungen nicht ohne Zuhilfenahme der andern erklärt werden können. Oft kommt dann beim Suchen nach einer Hypothese ein ganz unerwartetes Resultat heraus. Ist die Entstehung eines Symptomes aus dem allgemeinen Zustand nicht klar, so müssen spezielle Untersuchungsmethoden zu Hilfe genommen werden. Selbst das Vorkommen von räumlich weit voneinander entfernter Symptome ist kein Grund, dass letztere nicht miteinander in Korrelation stehen. Wenn pathologische Umwandlungen stattfinden, die Orte des zentralen Nervensystems in Mitleidenschaft ziehen, die wieder in enger Verbindung mit Nervenfasern stehen, die entfernte Organe versorgen, so ist die scheinbare Unabhängigkeit verschiedener Symptome erklärlicher. Der Trigeminus z. B., auf den wir unten noch weiter eingehen, versorgt nicht nur die Zähne, sondern auch die Haut der Wange. Bekanntlich äussert ein Patient nicht nur bei Zahnweh die Schmerzen an diesen, sondern er ist auf der Wange auf Druck sehr empfindlich. Der Schmerz strahlt oft auch den ganzen Kiefer entlang aus, u. a. in das Ohr, sodass zuerst Ohren-Spezialisten vor dem Zahnarzt konsultiert werden. Der Grund zu dieser Annahme muss natürlich ein zeitlich und örtlich regelmässiges Vorkommen sein, bei gleichen biologischen Umständen. Hat man ein Symptom aus einer Gruppe entdeckt, so sucht man nach den andern, die damit verbunden sein können, bis man endlich auf ein eng begrenztes wahrscheinliches Gebiet kommt, das dann unsern spezialistischen Beobachtungen untersteht. Auf diese Weise müssten Veränderungen in ihren Anfangsstadien eher erkannt werden können. Ein Hilfsmittel, ausstrahlende Schmerzen auf ihre Ursprünglichkeit zurückzuführen, ist bei Chloroformierungen beobachtet worden, was ich nachgeprüft habe. Bei leichter Chloroformnarkose verschwindet der ausstrahlende Schmerz und der Ursprungsherd bleibt empfindlich. So verschwand bei starkem Zahnschmerz mit gleichzeitigem Wangenschmerz zuerst letzterer, bei starker Narkose fällt dann auch der eigentliche Zahnschmerz weg. Beim Suchen nach Krankheitssymptomen für Umwandlungen im Kiefergebiet, ist die Kenntnis der Krankengeschichte vor Anlegung des Apparates eine conditio sine qua non. Von diesem Zeitpunkt an sind alle Erscheinungen mit dem früheren Zustande zu vergleichen. Der Wert der Auf-

zeichnungen würde bedeutend erhöht, wenn in allen Fällen der Versuch angestellt würde, alle biologischen Verhältnisse auf ihre Zweckmässigkeit gegenseitig zu kritisieren und sie auf eine zu erwartende Störung hin, speziell im Verdauungsapparat, abzuwägen. Für solche spezielle Beobachtungen ist vor allem der Spezialist am Platze, dem die nötigen Mittel gegeben sind. Leider sind die sozialen Verhältnisse derart, dass ein Spezialist sich nur mit der Behandlung fertiger Veränderungen abgeben kann und sich seine Beobachtungen meist nur auf reduktive Vorgänge einstellen und nicht auf produktive Prozesse. Dadurch leidet das selbständige Denken und die Logik.

Bei den nervösen Symptomen sind wir vor allem auf den 5. Hirn-Nerven, den Trigeminus angewiesen. Der Uebersicht wegen repetiere ich hier in kurzen Zügen die hauptsächlichsten Funktionen des Trigeminus. Mit Berücksichtigung der pathologischen Zustände im allgemeinen im Trigeminus-Gebiet.

Vom motorischen Trigeminus abhängig sind:

Die Kaumuskulatur. Prüfung der Kaukraft durch Dynamometer, die zwischen die Zähne gegeben werden oder durch Hineinbeissen in eine plastische Masse. Der Versuch ist beidseitig anzustellen, um einseitige Lähmungen nicht zu übersehen. Die Muskelbäuche befühlen; den Muskelbauch der Masseter beobachten. Den M. pterygoideus intraoral abtasten. Der M. buccinatoris (Inervation vom Trig. und facialis) wird gefühlt, wenn man den Finger in die Mundhöhle einführt und den Patienten auffordert, den Finger durch Kontraktion der Wange aktiv gegen die Alveolarfortsetzung des Oberkiefers zu spannen. M. Mylohyoideus und Biventer sind schwer zu prüfen. Sie haben Anteil an der Bildung des Mundbodens (Sahli).

Die Anziehung bzw. der Schluss des Unterkiefers wird hauptsächlich durch den Temporalis und den Masseter besorgt. Der pterygoideus externus zieht den Unterkiefer schräg vorwärts aus der Pfanne auf das Tuberkulum articulare. Wenn dieses nun einseitig funktioniert, wird der Unterkiefer auf die dem Muskel entgegengesetzte Seite gezogen und dadurch die Mahlbewegung hergestellt. Die kombinierte Wirkung beider Ptergoidei schiebt die untere Zahnreihe vor die obere.

Bei angelegtem Extensionsapparat werden vor allem M. Mylohyoideus, der vordere Bauch des M. Biventer mandibulae ausser Funktion gesetzt, eine Schwächung des Mundbodens ist die Folge. Es ist daraus auch verständlich, dass wegen des Mangels an Tätigkeit

der Sublingualis-Speicheldrüse, die Speichelabsonderung nur unregelmässig ist, meist ist sie vom ersten Drittel der Behandlung an, reduziert, während die Parotis-Drüse konstanter funktioniert. Da diese beiden Muskeln atrophieren, ist die Fixation des Zungenbeins nach oben geschwächt und es überwiegt der M. omohyodeus, sternohyodeus, thyreoideus. Dabei ist zu bedenken, dass noch diese Unterzungenbeinmuskeln von den obern Cervicalnerven inerviert werden. Wir sehen daher auch bei unseren Patienten den Kehlkopf sehr tief stehen. Es würde zu weit führen, auf diese weiteren Folgen einzugehen.

Kaumuskelschmerzen sind aus unserem Material nicht ersichtlich. Sie können mehr als den Ausdruck von Atrophie der Muskeln erklärt werden, wie als Folgen zentraler Nervenlähmung.

Anschliessend an die motorische Funktion des Trigeminus sind die für Punkt 2 zu besprechenden Reflexerscheinungen zu erwähnen. Für uns haben sie besonders grossen Wert, wenn wir sie in Intervallen mit dem Anfangsbefund vergleichen können, da sie weniger von momentanen individuellen Einflüssen abhängig sind.

Der Kieferreflex entsteht sowohl vom motorischen, als vom sensiblen Trigeminus. Nach Sahli besteht er in einer Kontraktion der Kaumuskeln, welche den Unterkiefer hebt, wenn man bei geöffnetem Mund entweder direkt oder in der Weise indirekt die untere Zahnreihe beklopft, dass man einen Löffelstiel auf die letzteren legt und auf diesen einen Schlag mit dem Perkussionshammer ausübt. Bei Beklopfen des Ansatzes der Masseter oder des Kinns, erhalten wir auch einen Reflex, der aber weniger konstant ist. Im Anfang der Extensionsbehandlung war er eher verstärkt.

Die Auslösung durch Klopfen auf die Zahnreihen ist beim Apparat erschwert und wir müssen uns eher auf die letzteren Methoden beschränken. Ich habe den Reflex bei den meisten Patienten auslösen können. Am meisten beeinträchtigt ist die Auslösung bei vorhergegangener Grippe. Eine Ueberempfindlichkeit zum Auslösen soll sich aber dahin äussern, dass schon bei ruckweisem Herabziehen des Unterkiefers ein Kieferklonus, Masseterklonus auftritt.

Der sensible Trigeminus versorgt unter anderem die Haut des Gesichtes, die Schleimhäute der Mund- und Nasenhöhle. Die Beteiligung des Nervensystems beim Auftreten von Symptomen erfordert also die grösste Berücksichtigung. Relativ in wenigen Fällen führen Veränderungen der Funktionen eines Organs von seiner Grösse, Gestalt und Lage früher zur Entdeckung dieser Umwandlungen im

menschlichen Organismus als Zeichen, die mit dem Nervensystem im Zusammenhang sind. Hauptsächlich kann man sich dabei nicht auf die Patienten verlassen. Selbst die grössten anatomischen Veränderungen würden teils bewusst, teils unbewusst ertragen, wenn sie nur keine Schmerzen verursachen würden.

Weniger sichere Anhaltspunkte bieten die Sekretionsreflexe. Es treten nach Organreizungen ganz verschiedener Art oft Tachikardie, Speichelfluss, Drang zum Harnlassen auf. Bei einigen Patienten, die Regulierungsapparate an den Zähnen tragen, war dies anfänglich der Fall, verlor sich aber bei Gewohnheit. Beobachtungen darüber sind für eine andere Arbeit vorgesehen. Bei Zahnregulationen tritt kurz vor der Mobilisation der Zähne eine Neuralgie auf, die im Verlaufe der Behandlung nicht wieder erscheint. Es scheint nun sehr wahrscheinlich, dass dasselbe auch beim Kiefer der Fall ist, der Patient sollte daraufhin gefragt werden, sonst wird er sich darüber hinwegschweigen, und wir haben ein Symptom für eine beginnende Knochenveränderung verpasst. Mit einer richtigen Trigeminus-Neuralgie, einem Tic douloureux ist diese Neuralgie aus leicht denkbaren Gründen nicht zu verwechseln.

Diese Ausführungen über das Nervensystem in bezug auf die Kieferanomalie haben den Zweck erfüllt, wenn sie die Einsicht der Notwendigkeit, die Aufmerksamkeit auch auf das Gebiet der nervösen Störungen im Sinne von Prodromal-Symptomen zu lenken, aufgedrängt haben.

Diese können von den funktionellen nicht getrennt werden, weil beim Zusammenarbeiten der Organe ein Versagen des einen, die richtige Funktion des andern stören muss. Wie die Störung ausfällt und wann sie frühestens bemerkt werden kann, hängt sehr von der Kenntnis der qualitativen Arbeit jedes einzelnen ab. Sobald ein Organ in seiner Funktion bei immer gleichem, äusserem Einfluss der Extension auf den Kiefer, eine ausserordentliche pathologische Umwandlung eingeht, so kann diese Veränderung als Krankheitssymptom aufgefasst werden. Die Ueberlegung drängt sich uns auf, dass wenn bei der Mehrzahl der Extensionen in einem Spital keine Deformitäten auftreten, die Schuld der Ausnahme dann eher im Organismus zu suchen wäre, als im System des Apparates.

Es kommt sehr häufig vor, dass das erkrankte oder in seinen Funktionen beschränkte Organ keine für sich typische Symptome produzieren kann, sondern entfernte durch seine falsche Tätigkeit in-

direkt beeinflusste Organe weisen auf die ersteren zurück. Es würde sich lohnen, solchen funktionellen Symptomen nachzugehen, damit im Verein mit den andern ein Prodromalstadium erkannt werden könnte.

Als strukturelle Symptome kennen wir bereits die pathologisch-anatomischen Befunde.

Es sind die durch physikalische Mittel erkennbaren falschen Konfigurationen, die durch die Extension entstanden sind. Es betrifft die Abweichung in der Grösse, Gestalt und Lage der Kiefer zueinander. Sind einmal diese abnormen Positionen erkannt, so ist das weitere für den Behandelnden gegeben.

Auf Grund von Beobachtungen an Regulierungsapparaten, die an Zähnen angebracht wurden, beginnen die Zähne frühestens nach 1 bis 2 Stunden schon im gesamten auf einen elastischen Zug zu weichen, dabei war der Apparat so angelegt, dass die Bügel alle Zähne tangierten und ein Druck und kein Zug auf die Zähne mittels des ganzen Bügels ausgeübt wurde. Es kann sich also nicht bloss um die Mobilisation eines einzelnen Zahnes gehandelt haben. Die Beobachtungen an unsern Beispielen zeigen uns, dass frühestens am Ende des dritten Monats die Abnahme des Apparates durch Kaustörungen erfolgen müsste, dann war aber die Hypognathie schon zu ausgesprochen. Wenn die Schlinge bzw. der Apparat weggelassen wird, so erfolgt eine spontane normale Einstellung der Zähne in ca. 3 bis 4 Monaten. Diese spontane normale Einstellung erfolgt einesteils durch den Zungendruck und die übrigen Weichteile, die sich noch nicht der neuen Situation angepasst haben, teils durch den Zug der bindegewebigen Stränge in der Alveolarhöhle, die die abgehebelten Zähne zurückzuziehen bestrebt sind, also verhältnismässig geringe Kräfte.

Es ist in der Krankengeschichte nur von veränderter Position der Zähne gesprochen, effektiv ist aber auch der Kiefer beteiligt. Wenn in ca. ¼ Jahr ein Restitutio ad integrum stattfinden kann, so wird es nicht sehr fehl gehen, wenn wir annehmen, dass 2 bis 3 Monate mindestens genügen, um eine Okklusionsanomalie durch Extensionskräfte zu erzeugen, die durch struktuelle Umwandlungen sich äussern und durch physikalische Mittel kontrolliert werden können. Die Grenzen, die struktuellen Veränderungen frühestens wahrzunehmen, bewegen sich meiner Ansicht nach in dem Zeitraum vom ersten Tag bis zwei Wochen.

Ein Gipsabdruck Ende der zweiten Woche müsste also schon mit dem Originalabdruck differieren. Als Kontrollmittel wären Gesichts-

winkel und andere Massen beizuziehen. In der Krankheitsgeschichte wird berichtet, dass eine Deformität nicht statthabe, wenn die Extension an den Kieferwinkeln eingreife. Wir kommen damit auf die Prophylaxe zu sprechen.

Die Durchführung einer zweckmässigen Prophylaxe ist zum grössten Teil von sozialen und ökonomischen Verhältnissen abhängig, sodass oft medizinische Gründe weit in den Hintergrund treten müssen. Die Praxis zwingt zu Kompromissen. Wenn eine konsequente Liegekur am Platze wäre, muss man sich mit abnehmbarem Korsett begnügen.

Wenn bei Extensionen mit Auflagern am Kieferwinkel die Deformierung nicht konstatiert wird, so ist damit wohl nicht bewiesen, dass sie nicht stattgehabt hat. Wenn der Patient nicht klagt und dem Arzt in seinem Verhalten kein Grund zum Entfernen des Apparates vorliegt, so kann aber wohl kaum ein grosser Schaden entstanden sein. Wegen kleiner Nachteile darf über eine Methode, die in einer grosszügigen Behandlung als zweckmässig bewiesen ist, nie der Stab gebrochen werden. Deshalb habe ich in meinen Erörterungen weniger den einmal nicht aus der Welt zu schaffenden Extensionsapparat zum Gegenstand genommen, sondern die Anregung zu geben versucht, dass man herausfinden sollte, wie derselbe bei den einzelnen Fällen anzulegen sei, falls wegen sozialen Umständen überhaupt nicht darauf Verzicht geleistet werden kann.

Wir haben an einem Beispiel in der Spitalpraxis gesehen, dass bei gleicher Extension noch lange nicht alle Kiefer mit Deformität antworten. Ueber die Erfahrungen, die Behandlungsmöglichkeit ausserhalb des staatlichen Regimes gibt mir Dr. Rollier folgende Auskunft:

Fig. 21. Nach Rollier

„Es fiel mir schon lange auf, dass die gewöhnlichen Extensionspparate bei Spondylitis cervicalis den Nachteil zeigten, auf den untern Kiefer eine schädliche Kompression zu üben und habe ich daher versucht, diese Erscheinungen

zu vermeiden, indem ich bei Erkrankungen der Halswirbelsäule auf den Zug über den Kiefer vollständig verzichte.

Ich gebrauche gegenwärtig einen Apparat aus Zelluloid, dessen Beschreibung nebst Photographie ich Ihnen gerne mitteile. Der Apparat lässt die Gegend des untern Kiefers vollständig frei. Sein Stützpunkt befindet sich hauptsächlich in der okzipitalen Gegend. Dieser Apparat besteht aus einer Schale aus Zelluloid, die nach einem Abguss des hintern Kopfteiles angefertigt wird. Diese Schale wird auf Rädchen befestigt, die sehr frei auf zwei eisernen Rinnen rollen. Mit diesem System sind die Reibungen fast vollständig ausgeschlossen und dasselbe erlaubt, die Extension ohne Hindernisse auszuüben. Da die Schale nach dem Kopf abgeformt wird, passt sie exakt dem Schädel an, der darin nur durch sein Gewicht gehalten wird. Der Zug wird hauptsächlich in horizontaler Richtung auf die okzipitalen Apophysen geübt durch einen Extensionsapparat, der am Kopf des Bettes angebracht ist.»

Wenn das Verlangen gestellt wird, bei Extensionen den Kiefer als Hilfsmittel aus dem Spiele zu lassen, so kann das folgerichtig nur geschehen, wenn andere Hilfe konkurrenzfähig ist. Es sind dabei vier Grundbedingungen zu erfüllen:

1. Genügende Extension um den kranken Wirbel zu entlasten.
2. Die Angriffstelle der Extension darf durch diese nicht eine Schädigung erfahren.
3. Die Extensionskraft muss in Richtung, Stärke und Dauer reguliert werden können.
4. Diese Behandlungstechnik muss ökonomisch sein.

Ad 1. Die Stärke der Extension hängt von der Art der Erkrankung ab. Die bisherigen Extensionsmaschinen für den ambulanten Patienten bestanden in der Hauptsache darin, dass die Entlastung durch Federwirkung geschah (einfaches Aufhängen des belastenden Körperteils mittels Lederriemen mit verstellbarem Aufhängeast). Beim immobilen, liegenden Patienten ist das idealere Flaschensystem angewendet worden (Rollier) und zwar in der Weise, dass der Angriffspunkt der Zugkraft auf das ganze Hinterhaupt verteilt wurde. Die Art und Weise ist oben angeführt. Diese Methode hat vor andern noch den Vorteil, dass sie meistens das Korsett durch die horizontale Lagerung entbehrlich macht und der Zug sehr gleichmässig gestaltet werden kann, sowie, dass der Kiefer dabei nicht in das System mitein-

bezogen ist. Wäre eine vermehrte Extension nötig, so wäre wahrscheinlich, um die Fixation des Kopfes zu sichern, mit einer Vergrösserung der Kopfschale gedient, ohne dabei befürchten zu müssen, dass eine Deformität des Schädels stattfinden würde, weil der Schädel doch auf einer viel grösseren Fläche aufliegt und dabei nicht absolut unbeweglich zu sein braucht. Diese Methode der Fixierung des Kopfes an dem ambulanten Patienten anzuwenden, ist aus begreiflichen Gründen nicht ausführbar, abgesehen davon, dass der Zug durch das senkrechte Emporheben des lastenden Körpers vergrössert werden müsste.

Als der zweckmässigste, der auf alle Methoden Anwendung finden kann, ist also der Zug über Rollen.

Ad 2. Eine schwierige Aufgabe finden wir bei der zweiten Bedingung, der Angriffsstelle der Extension. Wenn ein Haltepunkt am Kiefer nicht umgangen werden kann, so soll wenigstens nur der Kieferwinkel in Betracht kommen, wo erfahrungsgemäss Veränderungen am wenigsten entstehen. Die etwas stabilere Haltung des Kopfes könnte durch beidseitige ohrenklappenartige Versteifungen der Aufhängebänder ermöglicht werden. Es wäre durch diese Anlage auch eine bessere Kontrolle der Auflager möglich. Um ein Ausweichen, bzw. Ausgleiten der Fassung am Kieferwinkel zu verhindern, müsste unter dem Kieferbogen eine verstellbare winkelartige Verbindung angebracht werden. Um die Reibung am Kieferast auf das minimalste zu reduzieren, ist das Auflager in Form einer Schlittenmaschine herzustellen, deren beide Teile sich gegenseitig im Rollager bewegen. Diese Einrichtung ist eine frappante, in bezug auf Verminderung der anfänglichen Unannehmlichkeiten. Ein Dekubitus wird damit beinahe ausgeschlossen. Die untern Auflager müssen daher eine unter dem Kiefer durchgehende, hufeisenartige Verbindung aus Metall aufweisen. Es sind das die Haupteigenschaften eines Modells, an dessen Vervollständigung ich noch arbeite. Eine weitere Verbesserung besteht darin, dass die untere Schiene des Rollagers so auf dem hufeisenförmigen Verbindungsstück befestigt ist, dass auch eine geringe seitliche Verschiebung der Unterkieferschenkel bei starkem Kaudruck möglich sein kann. Ich habe mich nämlich überzeugen können, dass beim Kauen eine nicht unerhebliche seitliche federnde Ausweichung stattfindet.

Ad 3. Wir haben schon oben die Extensionskraft im Zug über Rollen als zweckmässig akzeptiert. Mit dem folgenden können wir dieser Forderung

Regulierung der Extension in bezug auf Richtung, Stärke und Dauer gerecht werden. Dieselbe Anordnung wie beim liegenden Patienten, wäre am Gehenden anzubringen. Beim ambulanten Patienten ist an eine Extension mit Gewichten schon aus dem Grunde nicht zu denken, weil der Patient nicht unnötig belastet werden darf. Der Gewichtszug müsste dann durch eine *Spiralfeder* ersetzt werden, die eingekapselt auf der Hinterseite des Korsetts angebracht ist und dessen Zugwirkung durch eine Schraube reguliert werden kann.

Ad 4. In obiger Weise ist ein Extensionsapparat in drei Teilen für sich herstellbar: 1. Das Korsett, das angepasst werden muss, 2. Kopfteil und 3. Zugteil. Die beiden letzten Teile könnten dank ihrer verschiedenen Einstellbarkeit in Massenfabrikation hergestellt und dem Korsett angefügt werden. Damit wäre dann die vierte Bedingung erfüllt.

Zusammenfassend kann ich aus den Erfahrungen und Ueberlegungen an Hand des vorliegenden Materials die gestellten Fragen dahin beantworten:

1. Frage:

Sind die Kieferdeformationen durch Stütz- bzw. Extensionsapparate entstanden, wie sie zur Behandlung der Spondylitis in Anwendung kommen?

« Die Anwendungsweise der Extensionsapparate war in unseren Fällen das auslösende Moment für die Kieferdeformität.

Wo Kieferdeformitäten auftreten, war auch ein Extensionsapparat in Anwendung, dagegen ist in der Mehrzahl der Fälle der Einfluss der Apparate auf den Unterkiefer ohne merkliche Störungen gewesen. Die Wirkung derselben Mechanismen auf die verschiedenen Patienten sind zu verschieden, als dass sie ausschliesslich auf die Technik zurückzuführen wären. »

Neben diesen mechanischen Einflüssen kommen noch biologische in Betracht, wie Rachitis und andere Zustände, die eine Minderwertigkeit des ganzen Skelettes bedingen, wie Infektionskrankheiten (Typhus).

2. Frage:

Eventuell wie ist die Entstehung derselben zu erklären und welche Stützmethoden kommen dabei hauptsächlich als Ursache der Deformität in Betracht?

« Sie beruht auch zum grossen Teil auf dem Verhalten des Organismus selbst, dem äussern Einfluss gegenüber. Dieselbe äussere Krafteinwirkung hat auf jeden Organismus einen individuellen Einfluss. Im vorliegenden Falle sind beachtenswerte Umwandlungen vor sich gegangen, die sich u. a. in Wachstumshemmung bzw. Inaktivitätsptrophie geäussert haben. Die bei der Deformität in Betracht fallenden Methoden waren alle diejenigen, die den Unterkiefer voll umfassten, sei es nun durch Halsmanschette oder Lederkappe mit *Einschluss der Kinnpartie.* »

3. Frage:

Wie treten die Deformitäten in Erscheinung, woran kann man dieselben frühestens erkennen?

« In einigen Fällen sind Parasthesien verschiedener Art, so neuralgische Schmerzen im Trigeminusgebiet hauptsächlich bei Fällen beobachtet worden, die nachher stärkere Deformitäten zeigten. Klinisch sichtbare Symptome finden wir in den Okklusions- und Artikulationsveränderungen. »

4. Frage:

Differential-diagnostische Bemerkungen auf andere pathologische Zustände.

« Die Hauptstütze zur diff. Diagn. ist ein möglichst vollständiger Status vor der Behandlung, um Vergleiche mit den Krankheitsanzeichen von da ab richtig zu bewerten. Es kommen hauptsächlich in Betracht: Schleimhaut tbc. (selten), Lupus, Osteomyelitis, Aktynomykose, Parulis, Ottitis, Syphilis. »

5. Frage: Prophylaxe.

« Wir sind aus den obigen Ausführungen zur Erkenntnis gekommen, dass es Patienten gibt, die auf äussere Druckwirkungen besonders empfindlich sind. Es wäre also darnach zu streben, sich die nötigen Kenntnisse zu verschaffen, diese Prädisponierten für eine Deformation herauszufinden oder dann durch genaue Vergleichung der klinischen Verhältnisse vor und nach Anlegung des Apparates prodromale bzw. initiale Veränderungsanzeichen festzustellen.

Für die technische Ausführung sind folgende Aenderungen möglich:

1. Beschränkung der Angriffsfläche am Unterkiefer auf die hintere Partie. Das Kinn soll frei gelassen werden.

2. Die Kieferschiene ist am zweckmässigsten aus zwei Teilen herzustellen, um sich gegenseitig der Länge nach verschieben zu können. Das ganze Stück dagegen ist auf dem Verbindungsstück in der Weise zu befestigen, die auch eine seitliche Abweichung möglich macht.
3. Der Zug geschieht liegend durch Flaschenzug; bei ambulanten Patienten wird das Gewicht durch eine Spiralfeder ersetzt, deren Kraft durch eine Schraube reguliert werden kann.
4. Kopfteil und Kraftteil des Apparates soll einzeln herstellbar sein. »

Herrn *Prof. Dr. Wieland,* Direktor des Universitäts-Kinderspitals Basel, spreche ich für die Mithilfe, die mir durch seine grosse Erfahrung zuteil wurde, meinen besten Dank aus.

Weitere Literatur:

Duran, L.: Deformidad del maxillar inferior por les soportes de cabeza en los expondilitico. — Ref. im Archiv für Orthopädie, Mechanotherapie und Unfallchirurgie. 1904.

Fick, R.: Handbuch der Anatomie und Mechanik der Gelenke. 1910.

Meyer, H.: Das Kiefergelenk. 1861.

1. Amer. journ. of surg. 1919—1925.

2. Journ. of the Amer. med. assoc. 1916—1920.

3. Lancet 1916—1920.

4. Surg. gyn. obstetr. 1916—1920.

Die patho-histologischen Veränderungen im Kiefer bei orthodontischen Massnahmen (Heinrich Würzburg). — Deutsche Zeitschr. f. Zahnheilkunde.